Arbeit aus der oto-laryngologischen Klinik (Prof. Siebenmann) Basel.

UEBER DIE

KNÖCHERNE FIXATION DES STEIGBÜGELS

IM

OVALEN FENSTER.

MIT VIER NEUEN SECTIONSBEFUNDEN.

INAUGURAL-DISSERTATION

ZUR ERLANGUNG DER DOCTORWÜRDE

DER

HOHEN MEDIZINISCHEN FAKULTÄT DER UNIVERSITÄT BASEL

VORGELEGT VON

EDUARD HARTMANN,

MED. PRACT. IN MÜNCHWEILEN.

MIT VIER ABBILDUNGEN AUF TAFEL I–IV.

WIESBADEN.

VERLAG VON J. F. BERGMANN.

1898.

Soeben erschien:

Die

bösartigen Geschwülste des Kehlkopfes

und

ihre Radicalbehandlung.

Dargestellt

auf Grund einer von der medicinischen Gesellschaft in Toulouse preisgekrönten Arbeit und einer in den Jahren 1894—1896 unternommenen Sammelforschung

von

Dr. J. Sendziak in Warschau.

Preis: M. 7.—

Die Blutgefässe

im

Labyrinthe des menschlichen Ohres.

Nach eigenen Untersuchungen an Celloidin-Korrosionen und an Schnitten.

Von

Dr. F. Siebenmann,

Professor der Ohrenheilkunde und der Laryngologie in Basel.

Mit 11 Tafeln in Farbendruck. — Preis M. 36.—

INHALT: **A. Einleitung. — B. Technik. — C. Allgemeines über das fertige Präparat und über seine Untersuchung. — D. Die Gefässe des Labyrinthes.** I. Arterien. Stamm der A. auditiva interna. 1. Vordere Vestibulararterie. 2. Vorhofsschneckenarterie. *α*) Hintere Vestibulararterie. Allgemeines über die arterielle Vascularisation der Schnecke. *β*) Cochlearer Ast der Vorhofsschneckenarterie. 3. Arteria cochleae propria. II. Venen. 1. Die Venen des Vorhofaquaeduktes. 2. Die Venen des Schneckenaquaeduktes. 3. Die Venen des inneren Gehörganges. III. Die Hauptkapillargebiete der Schnecke. 1. Ganglienkanal. 2. Spiralblatt. 3. Stria vascularis und Zwischenwände.

Die Corrosions-Anatomie

des

knöchernen Labyrinthes des menschlichen Ohres.

Von

Dr. F. Siebenmann,

Professor der Ohrenheilkunde und der Laryngologie in Basel.

Mit 10 Tafeln. In Mappe. — Preis M. 20.—

Arbeit aus der oto-laryngologischen Klinik (Prof. Siebenmann) Basel.

UEBER DIE

KNÖCHERNE FIXATION DES STEIGBÜGELS

IM

OVALEN FENSTER.

MIT VIER NEUEN SECTIONSBEFUNDEN.

INAUGURAL-DISSERTATION

ZUR ERLANGUNG DER DOCTORWÜRDE

DER

HOHEN MEDIZINISCHEN FAKULTÄT DER UNIVERSITÄT BASEL

VORGELEGT VON

EDUARD HARTMANN,

MED. PRACT. IN MÜNCHWEILEN.

AGAD. LUGD. BAT. BIBL.

MIT VIER ABBILDUNGEN AUF TAFEL I–IV.

WIESBADEN.
VERLAG VON J. F. BERGMANN.
1898.

Druck von Carl Ritter in Wiesbaden.

Inhalts-Verzeichniss.

		Seite
I.	Historisches	1
II.	Zwei neue Fälle von doppelseitiger knöcherner Stapesankylose (4 Sectionsbefunde)	16
III.	Aetiologie	41
IV.	Pathologische Anatomie	47
V.	Symptome und Verlauf	52
VI.	Diagnose	56
VII.	Therapie	57
VIII.	Prognose	64
Literatur-Verzeichniss		65

Digitized by the Internet Archive
in 2026

https://archive.org/details/IA41548622_0153

I. Historisches.

Wohl die älteste Bemerkung über die knöcherne Fixation des Steigbügels im ovalen Fenster findet sich bei Valsalva (1). Dieser berichtet, er habe einst in der Leiche eines Tauben die Ursache der Taubheit darin gefunden, dass die Membran des ovalen Fensters, zu einer knöchernen Substanz verhärtet, einen mit der Basis des Steigbügels und dem ovalen Fenster zusammenhängenden Knochen bildete, wodurch Bewegungen der Steigbügelbasis unmöglich wurden („olim namque in cujusdam surdi cadavere surditatis causam in eo sitam inveni, nempe quod indicata membrana (fenestrae ovalis) in substantiam osseam indurata, unum continuatum os constituebat cum basi stapedis, et margine fenestrae ovalis, adeoque efficiebat, ne amplius sursum, deorsumve cadem basis stapedis moveri posset").

Die zweitälteste Notiz über die Fixation des Stapes in der fenestra ovalis findet man bei Morgagni (2). Morgagni erwähnt, dass nicht selten die Taubheit auf der völligen Verstopfung des äusseren Gehörganges beruhe, „wenn nicht die Ohren aus einem andern Grunde taub sind, wie bei einem Manne, welchen ich an einer andern Stelle erwähnt habe und wie ich wiederum bei einer alten Frau sah, bei der jene Membran knöchern geworden war, welche die Basis des Steigbügels mit dem ovalen Fenster verbindet" („nisi forte aures ab altiore causa surdae sint, ut in viro, de quo alibi mentionem feci, iterumque in anu vidi, cui facta erat ossea illa membranula que cum Ovali Fenestra basim stapedis connectit").

Im Jahre 1777 schrieb Ph. F. Meckel (3), eine häufige und unheilbare Ursache der Taubheit sei die Verwachsung der Steigbügelbasis

mit dem Rande des ovalen Fensters („Frequens et immedicabilis surditatis causa est stapedis baseos cum margine foraminis ovalis concrescentia").

Die angeführten Stellen von Valsalva, Morgagni und Meckel lassen keinen Zweifel aufkommen darüber, dass alle drei Forscher ihre Aeusserungen über Fixation des Steigbügels auf Grund anatomischer Untersuchungen machten. Da die Untersuchungen Valsalva's und Morgagni's sich nur auf einige Fälle erstrecken und Meckel die Verwachsung der Steigbügelbasis mit dem Rande des ovalen Fensters als „häufige" Ursache der Taubheit nennt, so ist wohl anzunehmen, dass seine Aeusserung auf zahlreiche anatomische Befunde sich stützt.

Man möchte nun glauben, die Beobachtungen der genannten drei Forscher hätten die Ohrenärzte zu weiteren anatomischen Untersuchungen von Gehörorganen Schwerhöriger und auch zu klinischen Erhebungen angespornt. Allein dies traf zunächst nicht ein. Wohl wird die Fixation des Stapes in einzelnen Lehrbüchern kurz erwähnt. So findet sich bei Wildberg (4) folgende Stelle: „Der Steigbügel kann mit dem Rande des halbeiförmigen Fensters verwachsen seyn, wodurch ebenfalls veränderte Gehörempfindung veranlasst werden kann." Es ist jedoch an dieser Stelle auf die oben citirten Worte Valsalva's verwiesen. Im Jahre 1827 bemerkt Beck in seinem Lehrbuche (5) folgendes: „Der Steigbügel kann am Rande des ovalen Fensters unbeweglich fest anhängen." Es ist dies so ziemlich alles, was Beck über die Fixation des Steigbügels schreibt, und es ist dabei ebenfalls verwiesen auf den bereits erwähnten Ausspruch Valsalva's. In manchen Lehrbüchern wurde die Stapesfixation mit keinem Worte erwähnt. Man ersieht aus den eben citirten Aeusserungen Wildberg's und Beck's, aus der Kürze, mit welcher die Sache behandelt wird und aus dem Fehlen irgend einer Bemerkung über Stapesfixation in manchen andern Lehrbüchern jener Zeit, dass die Kenntnisse hierüber nicht im Geringsten sich vermehrten und dass auch keine Anstrengungen dazu gemacht wurden. Das Gegentheil traf zu.

Im Laufe der Zeit scheinen auch die Aeusserungen Valsalva's, Morgagni's und Meckel's in Vergessenheit gerathen zu sein, und man brachte nun jenes Leiden, welches unzweifelhaft in vielen Fällen durch Stapesfixation verursacht war, unter den Begriff der „nervösen Taubheit". Die Diagnose der Krankheit wurde aus folgenden Symptomen gestellt: Langsam und stetig zunehmende Schwerhörigkeit, meist verbunden mit den verschiedenartigsten Formen von Ohrentönen, bei normalem oder atrophischem äusseren Gehörgang, freier Durchgängigkeit

der Tuben und Abwesenheit von allen abnormen Geräuschen beim Einblasen von Luft durch den Katheter in die Trommelhöhle. Besonders auf letztere Erscheinung legte man grossen Werth. So schreibt Kramer (6), das mittlere Ohr müsse von jeder organischen Abweichung vom völlig gesunden vollkommen frei sein, wenn die Luft durch den Katheter in reinem, trockenem Tone, in freiem, breitem Strome, ohne auf irgend welches Hinderniss zu stossen, durch die Eustachische Trompete bis an die innere Seite des Trommelfells dringe. Gestützt auf diese falsche Annahme wurde eine Erkrankung der Trommelhöhle ausgeschlossen und eine Krankheit des Labyrinthes diagnosticirt. Da man aber den genaueren Sitz des Leidens nicht kannte, so nahm man eine gewisse Schwäche des Hörnerv's als Ursache der Erkrankung an, „eine dynamische Affection des Hörnerven unter der Form veränderter Thätigkeitsäusserung" (7). Die subjectiven Geräusche werden auf einen Zustand erhöhter Reizbarkeit des Hörnerv's, welchen Kramer Erethismus nannte, bezogen.

Im Jahre 1845 schrieb Hyrtl (8) folgende auf die Stapesfixation bezügliche Bemerkungen: „Nach meinen bisher gemachten Erfahrungen anchylosirt der Stapes in gewissen Fällen mit dem Ambos, oder mit dem Rande des ovalen Fensters. Die Anchylose mit dem ovalen Fenster fand ich ausschliesslich bei den Cetaceen, und zuweilen schon an jungen Exemplaren. Der Stapes eines Narwal, dessen Schläfenbein, um seinen Thran zu verseifen, in Aetzkali-Lauge gesotten wurde, stand nach stundenlangem Kochen fest, und widerstand allen Versuchen, ihn mit Gewalt aus dem ovalen Fenster zu heben. Ebenso Delphinus albicans. Selbst bei den kleineren Arten (Delphinus phocaena und tursio) hält zuweilen der Stapes bei alten Exemplaren so fest, dass er lieber bricht als weicht. Beim Versuche, den eingekeilten Stapes von Monatus loszumachen, ging die ganze Umrandung des ovalen Fensters mit." Ferner berichtet Hyrtl (8, p. 81) über einen Fall von Stapesfixation beim Kalb: „Eine der seltensten Anomalien des Steigbügels ist wohl jene, die ich am rechten Schläfenknochen eines Kalbes vor mir sehe. Die Fussplatte ist mit dem hintern Umfange des ovalen Fensters verwachsen, und der hintere Schenkel, der einen starken Höcker für die Sehne des Musculus stapedius trägt, sitzt nicht auf ihr, sondern am Rande des ovalen Fensters auf, mit welchem er verschmilzt." Zu ähnlichen Resultaten kam Hagenbach (Basel), indem er bei verschiedenen Repräsentanten der Mammalia ausnahmsweise knöcherne Stapesankylose fand (Die Paukenhöhle der Säugethiere, Leipzig 1837).

Die ersten zahlreichen pathologisch-anatomischen Untersuchungen des menschlichen Gehörorganes wurden von Joseph Toynbee ausgeführt und in den „Medico-Chirurgical Transactions (9), Bd. 32 (1849) und Bd. 38 (1855) sowie zusammenfassend in seinem „Descriptive Catalogue“ veröffentlicht. In seiner Sammlung von 1149 Präparaten erkrankter Ohren hat Toynbee 136 Fälle von knöcherner Fixation des Steigbügels beschrieben. Von einem Theil dieser Fälle wusste Toynbee, dass die betreffenden Personen schwerhörig gewesen waren und nahm als Ursache der Schwerhörigkeit die Fixation des Stapes an. Allein unter seinen knöchernen Ankylosen befanden sich nur ganz wenige, welche nicht mit einem Labyrinthleiden complicirt waren. Zudem standen Toynbee bei den wenigsten seiner Fälle klinische Untersuchungen zur Verfügung. Bei vielen war ihm von der Krankengeschichte nichts bekannt. Aus diesen Gründen wurde die Behauptung Toynbee's, die Schwerhörigkeit habe ihre Ursache oft in der Fixation des Stapes in der Fenestra ovalis, von Kramer bestritten, indem letzterer annahm, dass die vorgenommenen Sectionen allein „nicht zur Annahme einer lediglich auf Ankylose des Steigbügels in der fenestra ovalis beruhenden Schwerhörigkeit berechtigen“ (10, p. 223).

Unterdessen hatte, unabhängig von der Publication Toynbee's, welche nach Erhard's eigener Aussage (11, p. 210) erst im April 1857 in seine Hände gelangte, letzterer am 30. März 1857 der Gesellschaft für wissenschaftliche Medicin in Berlin einen Vortrag über Ankylose des Steigbügels gehalten (12, p. 402). Schon am 2. Februar 1857 hatte Erhard in der gleichen Gesellschaft über „die Diagnose der Schwerhörigkeit“ berichtet und in diesem Vortrage darauf hingewiesen, dass man mittelst der Luftdouche nur die Frage lösen könne, ob das Contentum der Trommelhöhle lufthaltig oder tropfbar flüssig sei, dass aber viele Veränderungen, wie z. B. feste Exsudate in der Schleimhaut, Verdickungen der Schleimhaut und dadurch bewirkte Ungelenkigkeit der Knöchelchen, Adhäsionen der Knöchelchen mit dem Promontorium u. s w. ausserhalb der Diagnose liegen (13, p. 311). In seinem am 30. März 1857 gehaltenen Vortrag über Ankylose des Steigbügels sowie auch in einem Aufsatz „über Ankylose des Steigbügels als Ursache der Schwerhörigkeit“ (14, p. 148) wies Erhard darauf hin, dass bei circa 20 % aller Schwerhörigen Stapesfixation vorhanden sei. Unter Ankylose des Steigbügels verstand Erhard allerdings alle pathologischen Veränderungen in der Trommelhöhle, die geeignet sind, die normale freie Beweglichkeit und Schwingbarkeit des Steigbügels zu beeinträch-

tigen. Er unterschied eine Ankylosis vera ossea und eine Ankylosis spuria membranacea. Als Symptome nannte er: Vollständige Integrität der Kopfknochenleitung, Schlechthören der Sprache im Verhältniss zur Uhr, keine wechselnde Hörweite, Integrität des äussern Gehörganges, Continuität des Trommelfells ohne oder mit Structurveränderungen in der Trommelhöhle. Die Prognose stellte Erhard nicht ganz ungünstig. In einer weniger sachlich als persönlich gehaltenen Polemik „Toynbee und Erhard" (15, p. 105) trat Kramer, an seiner alten Auffassung von der „nervösen Schwerhörigkeit" festhaltend, den Ausführungen Erhard's entgegen.

Im Jahre 1859 erschien ein Aufsatz von Voltolini: „Zur Function des Steigbügels und dessen Ankylose in der Fenestra ovalis" (16). Anknüpfend an die bekannten Versuche von Joh. Müller hat Voltolini durch experimentelle Untersuchungen die physiologische Bedeutung der Steigbügelvorhofverbindung klargelegt. Durch Joh. Müller's Versuche wurde eine doppelte Leitung der Schallwellen vom Trommelfell zum Labyrinthe festgestellt: Die Schallwellen werden vom Trommelfell durch die Gehörknöchelchen dem Vestibulum mitgetheilt, oder sie werden durch die Luft der Paukenhöhle der Membrana tympani secundaria und durch diese der Schnecke zugeführt. Die letztere Leitung wurde durch die Experimente Joh. Müller's bedeutend schwächer gefunden als erstere. Joh. Müller stellt in seinem „Handbuch der Physiologie" (17) folgenden Satz auf: „Schwingungen, welche von der Luft auf eine gespannte Membran, von dieser auf frei bewegliche, begrenzte, feste Theile, von diesen auf Wasser verpflanzt werden, theilen sich sehr viel stärker dem Wasser mit, als Schwingungen, welche von der Luft auf dieselbe gespannte Membran, von dieser auf Luft, von dieser auf eine Membran und von dieser auf Wasser verpflanzt werden; oder auf die Trommelhöhle angewandt, dieselben Luftwellen wirken viel intensiver vom Trommelfell durch die Gehörknöchelchen und das ovale Fenster, als durch die Luft der Trommelhöhle und die Membran des runden Fensters, auf das Labyrinthwasser." Voltolini wies nun in seinen sehr anschaulichen Versuchen nach, dass die Construction der Steigbügelvorhofverbindung zur Fortpflanzung von Schallwellen sehr zweckmässig ist. Bekanntlich geht die Peripherie der Steigbügelbasis parallel derjenigen des ovalen Fensters, ohne aber letzteres ganz zu schliessen. Die Verbindung der Steigbügelbasis mit der Fenestra ovalis geschieht durch ein schmales, elastisches, fibröses Band, das sog. Ligamentum annulare. An der Vorhofsfläche wird der gesammte Verschluss des Fensters vom Periost des

Vorhofs überkleidet. Diese Construction der Steigbügelvorhofverbindung hat Voltolini bei seinen Versuchen möglichst nachgeahmt und ist dabei zu folgendem Resultat gekommen: „Schallschwingungen gehen von festen Körpern auf Wasser im geschlossenen Raume am besten über durch Vermittelung eines Fensters, das mit Membran geschlossen, welche so viel als nur möglich durch eine feste Platte bedeckt ist, ohne von ihr ganz geschlossen zu werden.“ Es ist daher leicht erklärlich, dass bei Fixation des Steigbügels im ovalen Fenster die Hörfähigkeit abnimmt. Andererseits behauptet Voltolini, die blosse Unbeweglichkeit der Gehörknöchelchen werde, wenn diese durch falsche Membranen, Bänder, in ihrer Bewegung gehemmt sind, wenig oder gar nicht die Hörfähigkeit beeinträchtigen, wenn nur das ovale Fenster mit der Basis des Steigbügels normal sei. „Denn die Schallleitung geht dem bessern Leiter, dem festen Körper, nach und wird unwesentlich durch Bänder und Membranen zerstreut.“ Voltolini führt einen Fall an, wo sich bei der Section zwischen Promontorium und Steigbügel ein feines, aber festes Band fand, durch welches die Bewegung des Steigbügels beeinträchtigt werden musste. Trotzdem hatte man bei der Kranken niemals die geringste Schwerhörigkeit wahrgenommen. Voltolini berichtet an dieser Stelle auch über die Section beider Felsenbeine einer ihm bekannten Person, welche auf dem linken Ohre ganz taub war, auf dem rechten aber noch die Sprache verstand. Es zeigte sich, dass im tauben Ohre vollständige knöcherne Stapesfixation bestand, auf dem schwerhörigen aber nur straff über den Stapes gespannte Membranen sich fanden.

Allmählich wurden nun Fälle von Stapesfixation, namentlich Synostosen, öfter beschrieben, und die Untersuchungen wurden mit zunehmend grösserer Genauigkeit ausgeführt. Im Jahre 1859 nahm Tröltsch anlässlich der Besprechung zweier Sectionsbefunde (18) energisch Stellung gegen Kramer's Auffassung von der „nervösen Schwerhörigkeit“ und betonte, dass, wenn auch die Luft beim Einblasen durch den Katheter kein Hinderniss finde und durch Einblasen von Luft die Hörweite nicht gebessert werde, deshalb Veränderungen in der Paukenhöhle nicht ausgeschlossen werden können.

Auch Voltolini wandte sich im Jahre 1861 wieder gegen die alte Lehre (19) und bemerkte, die Untersuchungen von Toynbee, Tröltsch und von ihm selbst hätten bereits gezeigt, dass bei jener „nervösen Taubheit“ fast stets bedeutende materielle Veränderungen in der Paukenhöhle und im Labyrinthe sich vorfinden und der Hörnerv

viel weniger dabei betheiligt sei, ja dass vielleicht in sehr seltenen Fällen die Erkrankung des Hörnerv's, wenn eine solche gefunden wird, das Primäre sei. Er beschreibt dann klinisch und pathologisch-anatomisch einen Fall, welcher exquisit die bekannten Symptome der sog. „nervösen Taubheit" zeigte und wo sich knöcherne Fixation des Stapes als Ursache der Taubheit, wenigstens auf dem einen Ohr, fand. Die Basis des Steigbügels prominirte stark in das Vestibulum und war vollständig durch Knochenmasse mit der Wand des Vorhofs verwachsen, so dass jede Beweglichkeit des Steigbügels unmöglich war. Um die verwachsene Fenestra ovalis zog sich hufeisenförmig nach vorn und innen ein milchweisser Wall von abgelagerter Knochensubstanz.

Im Jahre 1862 beschrieb Politzer (20) einen Fall von doppelseitiger knöcherner Ankylose des Steigbügels mit einem dem Voltolinischen sehr ähnlichen Sectionsbefund. Auf der einen Seite war der Stapes absolut unbeweglich. Im Vorhof sah man einen weissen, der Circumferenz des ovalen Fensters entsprechend $^1/_2'''$ hohen elliptischen Knochenwulst, welcher, gegen das Centrum hin allmählich dünner werdend, mit der Stapesplatte vollkommen verschmolzen war. Pauke, Tube und Labyrinth waren im Uebrigen normal.

Im Anschlusse an die von Toynbee, Tröltsch, Voltolini und Politzer beschriebenen Sectionen veröffentlichte Lucae 1864 zwei weitere Fälle von knöcherner Stapesfixation (21), die er als Folge eines chronischen Mittelohrcatarrhs betrachtete. In beiden Fällen war auch die Membran des runden Fensters etwas verdickt. In einem Fall war zugleich fettige Entartung der Muskeln und der Trommelfelle vorhanden.

Ebenfalls im Jahre 1864 publicirte Voltolini die vierte Reihe seiner „Sectionsergebnisse bei Schwerhörigen und Taubstummen" (22). Unter diesen Sectionsbefunden betraf Fall 10 eine 49jährige Frau, welche an zunehmender Schwerhörigkeit und an Ohrensausen litt. Sie verstand die Sprache nur, wenn man in unmittelbarer Nähe und laut sprach. Der Sectionsbefund war folgender: Links: Pseudomembranen um den Steigbügel herum. Die Basis des letzteren ragt in den Vorhof hinein wie eine weisse Perle, durch Auflagerung von Knochenmasse völlig unbeweglich. Im Uebrigen war der Befund ein normaler. — Rechts: Hyperämie der Paukenhöhle. Synostose der Steigbügelbasis. Hyperämie im Vorhof. Das Uebrige war normal.

Lucae berichtete 1867 (23) über einen Fall von Ankylose des Steigbügels durch Hyperostose am Promontorium und ovalen Fenster. Es handelte sich um einen 43jährigen Mann, welcher rechts seit

mehreren Jahren sehr schwerhörig war, so dass man laut schreien musste, um sich ihm verständlich zu machen. Links verstand er die Sprache gar nicht mehr, nachdem er eine Otitis mit Perforation des Trommelfells überstanden hatte.

Im gleichen Jahre publicirte Moos (24) zwei Fälle von Hyperostose des Felsenbeins mit doppelseitiger Ankylose des Steigbügels. Im 1. Falle handelte es sich um einen 54jährigen Mann, der am rechten Ohr hochgradig schwerhörig, am linken total taub war. Die Section ergab rechts Fixation des Stapes durch knöcherne Verwachsung der verschmälerten Steigbügelplatte mit dem sie leicht überragenden Rahmen des ovalen Fensters (vom Vorhof aus betrachtet). Links ergab sich Unbeweglichkeit des Steigbügels durch eine Umwucherung von Knochensubstanz von oben, von vorn und von unten. Die Nische des runden Fensters war stark verengt. Ausserdem fanden sich noch weitere ausgedehnte Hyperostosen beider Felsenbeine. Die übrigen Partien des Mittelohres waren beiderseits normal, ebenso das innere Ohr. Moos betont in diesem Fall ausdrücklich, dass der Sectionsbefund durchaus nicht jenen Befunden entspreche, wie sie z. B. von Tröltsch und Voltolini als den chronischen Entzündungen der Trommelhöhle eigenthümlich beschrieben worden waren. Es fehlte nämlich hier jedes Zeichen einer Veränderung der Schleimhaut der Trommelhöhle. Dieselbe war auf beiden Seiten blass, zart und ohne jegliche Absonderung. Es blieb daher nichts anderes übrig, als die gefundenen Veränderungen auf einen primär ostitischen Process beider Felsenbeine zurückzuführen.

Im zweiten Fall handelt es sich um einen 64jährigen, völlig tauben Mann. Rechts war das runde Fenster intact, das knöcherne Gehäuse der Schnecke bedeutend dichter und dicker als normal, der Steigbügel völlig unbeweglich. Diese Unbeweglichkeit war bedingt durch Verwachsung der Steigbügelplatte mit dem knöchernen Rahmen des ovalen Fensters, sowie durch einen auf der Vestibularfläche der Steigbügelplatte sitzenden glatten, vorzüglich die hinteren $^2/_3$ der Platte einnehmenden, in den Vorhof hineinragenden Knochenwulst. Anderweitige Veränderungen der Paukenhöhle oder des häutigen Labyrinthes waren nicht vorhanden. Dagegen zeigte sich allgemeine Hyperostose des Felsenbeines. Links waren die Verhältnisse die gleichen wie rechts. Moos hält dafür, dass es sich hier, bei dem Mangel anderweitiger Veränderungen in der Trommelhöhle, höchstwahrscheinlich um eine circumscripte Periostitis an der Labyrinthwand, insbesondere in der Region des ovalen Fensters, handle. Dagegen scheint ihm hier die gleichzeitige Hyper-

ostose des Felsenbeines, abweichend vom ersten Falle, mehr als eine accidentelle.

In seinen „Beiträgen zur pathologischen Anatomie des Ohres" brachte Schwartze (25) einen Fall von Synostose des Steigbügels mit der Fenestra ovalis zur Kenntniss. Intra vitam zeigte die Untersuchung auffallend weite und trockene Gehörgänge, verdickte, weissgelblich getrübte, glanzlose Trommelfelle, freie Durchgängigkeit der Tuben. Eine Verständigung mit der Kranken war nur möglich, wenn man ihr laut in die Ohren schrie. Die Section ergab der Hauptsache nach auf beiden Seiten Fixation des Steigbügels durch knöcherne Verwachsung des Fusstrittes mit dem Rande der Fenestra ovalis.

Wilhelm Bertuch fasste 1868 in seiner Dissertation (26) die anatomischen, physiologischen, sowie die pathologischen Verhältnisse der Paukenhöhle und speciell des Steigbügels und seiner Verbindungen kurz zusammen und besprach sämmtliche bis zu jener Zeit veröffentlichten Fälle von Stapesfixation im allgemeinen Sinne des Wortes. Zum Schlusse gab Bertuch eine kurze Uebersicht über die Therapie des Leidens.

1869 berichtet Schwartze zwei weitere Fälle von beidseitiger Synostose der Steigbügelvorhofverbindung (27). Beim ersten Fall handelt es sich um Residuen einer im Anschlusse an Scharlach eingetretenen Mittelohreiterung. Die betreffende Patientin war allmählich taub geworden. Zugleich stellte sich zunehmende Verblödung ein. Die Kranke starb im Alter von 37 Jahren. Die Mucosa beider Paukenhöhlen war leicht injicirt, die Basis beider Steigbügel durch Knochenmasse mit dem Rande des ovalen Fensters verschmolzen. Das innere Ohr und die Nervenstämme zeigten nichts Abnormes.

Der zweite Fall betraf eine 34jährige Kranke, welche ganz allmählich taub geworden war und zugleich zunehmende Verblödung zeigte. Sie litt früher eine Zeit lang an heftigen Schwindelanfällen. Die Section ergab links ebenfalls knöcherne Verwachsung der Stapesplatte mit der Fenestra ovalis. Die Mucosa der Paukenhöhle war etwas injicirt, mit zähem Secret bedeckt Rechts sah man vom Vorhof aus um die Peripherie der Steigbügelplatte eine wallartige Knochenneubildung. Die Fussplatte war in den Vorhof hinein gedrückt; die wallartige Neubildung war nach vorn am stärksten ausgesprochen. Diese Knochenneubildung, die zur Unbeweglichkeit des Steigbügelfusstrittes rechts führte, fasste Schwartze als Hyperostose nach einer circumscripten Periostitis ossificans auf. Aus der Section ging nicht klar hervor, ob

die Hyperostose syphilitischen Ursprungs war. Schwartze betont, dass oft in Fällen, wo von Syphilis keine Rede war, ein ähnlicher Befund constatirt worden sei, z. B. von Toynbee, so dass man behaupten könne, die nächste Umgebung der Fenestra ovalis sei eine Prädilectionsstelle für Knochenneubildung.

Schon im Jahre 1870 erschien wieder eine Arbeit von Schwartze: „Zur Pathologie der Synostose des Steigbügels“ (28). In dieser Arbeit beschreibt Schwartze drei weitere Fälle von doppelseitiger Synostose des Steigbügels in der Fenestra ovalis.

1. Fall: 40jähriger, schwerhöriger Maurer. Patient litt an Ohrensausen und öfterem Schwindel bis zum Umfallen. Die Kopfknochenleitung war gut für Stimmgabel a'. Von einer Taschenuhr hörte Patient nichts. Sectionsbefund: Rechts war der Steigbügel völlig starr und unbeweglich, der vordere Steigbügelschenkel mit dem Promontorium verwachsen. Der Fusstritt prominirte als convexe Erhabenheit von weissem, kreideartigem Aussehen in den Vorhof. Das Ringband war völlig starr. Die Nervenfasern im Stamm des Acusticus und das innere Ohr erschienen normal. Links waren beide Steigbügelschenkel mit dem Promontorium verwachsen; auch die Fussplatte war knöchern verschmolzen mit dem Rande der Fenestra ovalis. Auf der Vestibularseite war keine Knochenneubildung vorhanden. Im inneren Ohr fand sich keine gröbere Anomalie.

2. Fall: 62jährige Patientin war seit 25 Jahren zunehmend schwerhörig. Sie litt nie an Schwindel und Ohrensausen. Die Section ergab im linken Ohre Unbeweglichkeit des Stapes in Folge Verengerung der Nische des ovalen Fensters durch neugebildete Knochenmasse, wodurch die Steigbügelschenkel fest eingeklemmt wurden. Rechts zeigte sich die Nische zum Vorhofsfenster noch mehr durch Knochenneubildung verengt als links. Beide Steigbügelschenkel waren fest mit dem Knochen verwachsen; auch die Fussplatte war knöchern mit dem ovalen Fenster verschmolzen. Rings um die Fensternische fand sich eine Auflagerung von neugebildeter Knochenmasse. Die Nervenstämme waren normal. Inneres Ohr beiderseits makroskopisch normal.

3. Fall: 56jährige, blödsinnige, anscheinend völlig gehörlose Patientin. Links fand sich einfache Synostose der Basis ohne Knochenneubildung. Rechts fand sich Synostose der Steigbügelfussplatte mit dem ovalen Fenster. Keine vestibulare Neubildung. Inneres Ohr normal.

Als neues diagnostisches Merkmal für die Synostose des Steigbügels nennt Schwartze die meist vorhandene umschriebene Hyperämie

am Promontorium oder Hyperämie der ganzen Auskleidung der Paukenhöhle, welche bei normal durchscheinendem oder nicht erheblich verdicktem Trommelfell direct gesehen werden kann. Bei ganz undurchscheinendem Trommelfell würde Schwartze nach Anlegung einer künstlichen Oeffnung die Gegenwart der Hyperämie festzustellen suchen. Ferner empfiehlt er zur völligen Sicherheit der Diagnose die Excision eines entsprechend gelegenen Trommelfellstückes um durch die Lücke hindurch mit der knieförmig gebogenen Sonde den sichtbar gemachten Steigbügel direct auf seine Beweglichkeit zu prüfen.

1873 beschrieb Tröltsch einen Fall von Synostose des Stapes mit dem ovalen Fenster bei einer 66jährigen Frau (29).

Auch Weber-Liel erwähnt 1876 einen Fall von knöcherner Stapesfixation bei einer Frau (30), welche links ganz taub war, rechterseits aber noch laute, ihr direct ins Ohr gesprochene Worte hatte verstehen können. Die Section wies u. A. vollständige Synostose des Stapes im ovalen Fenster nach; das runde Fenster und die Membran desselben zeigten keine Anomalien.

In der Section für Ohrenheilkunde auf der Versammlung deutscher Naturforscher und Aerzte in Hamburg 1876 hielt Magnus einen Vortrag „Ueber Verlauf und Sectionsbefund eines Falles von hochgradiger und eigenthümlicher Gehörstörung, über welchen im Arch. f. Ohrenheilk. (31) referirt wird. Es handelte sich um eine hochgradig schwerhörige Patientin, welche an quälenden subjectiven Geräuschen litt, und welche für die Sprache das Gehör fast ganz verloren hatte. Dagegen besass die Kranke für Musik noch eine hinreichende Perception. Immerhin hatte sie eine musikalische Lücke, indem die Töne f, fis, g, gis, ais, h in der eingestrichenen Octave auch bei starkem Anschlage nicht gehört wurden. Der Befund war im Uebrigen derjenige eines chronischen Catarrhs der Trommelhöhle. Magnus hatte den Fall, soweit er klinisch zur Beobachtung gelangt war, bereits im Jahre 1867 beschrieben (32). Er führte damals die Erscheinungen auf eine partielle Lähmung des Corti'schen Organes zurück, da nach dem kurz vorher erschienenen Werke von Helmholtz „Ueber Tonempfindungen“ der Verlust der genannten Töne auf eine beschränkte anatomische Läsion gewisser Corti'scher Organe bezogen werden konnte. Die Section ergab völlige Stapesfixation beiderseits. Statt der flachen Stapesplatte fand sich eine halbkugelförmige, ganz feste aus kalkiger Masse gebildete Erhabenheit und zwar in beiden Felsenbeinen fast ganz symmetrisch.

Knochenkörperchen konnte Magnus in der Erhabenheit keine finden. In den Weichtheilen der Bogengänge und der Schnecke konnten keine Veränderungen constatirt werden. Magnus hält dafür, dass die geringe Beweglichkeit des Steigbügels bei rheumatischer und gichtischer Diathese die Ablagerung von Kalksalzen begünstige und dass diese Ablagerung als derjenigen in andern Gelenken bei jenen Dyscrasien analog aufzufassen sei. Was die wenigsten theilweise noch erhaltene musikalische Perception betrifft, so glaubt Magnus, dass die Knochenleitung, die in diesem Falle durch zarte Schädelknochen begünstigt war, für die regelmässige Wellen rein musikalischer Töne noch ausreichend geblieben sei, während die Beimischung von Geräuschen in den verschiedenen Sprachlauten das Verständniss der letzteren gehindert habe.

In der Monatsschrift für Ohrenheilkunde beschrieb Voltolini 1876 (33) seinen vierten Fall von knöcherner Stapesfixation. Es betraf dies einen 37jährigen Patienten, der rechts taub war; links war mittelst des Hörrohrs eine Unterhaltung möglich. Der Kranke klagte über starkes Getöse im Kopfe. Nach 16 Jahren stellte sich Taumeln ein, und die subjectiven Geräusche wurden so heftig, dass Patient nicht schlafen konnte. Nachdem noch die Tenotomie das Tens. tymp. ohne jeglichen Erfolg vorgenommen worden war, beging der Kranke Suicidium. Die Section der Felsenbeine ergab folgendes: Rechts war der Stapes starr und völlig unbeweglich, die ganze Paukenhöhle frei, ohne Verwachsungen, Tube frei. Die Basis des Steigbügels war völlig ankylosirt und etwas verdickt. Ferner waren die Steigbügelschenkel an ihrer unteren Fläche fest mit dem Promontorium knöchern verwachsen. Das Labyrinth zeigte nichts Abnormes von Bedeutung. Links: Steigbügel absolut fest in der Fenestra ovalis, aber die Schenkel frei. Die ganze Paukenhöhle blass und frei von Verwachsungen. Die Nische des runden Fensters war ausgefüllt mit Bindegewebshäuten. Nach Eröffnung des Labyrinthes zeigte sich im Vorhofe die Basis des Steigbügels mit dem umgebenden Knochen zu einer einzigen Knochenmasse verwachsen.

Kirchner (34) beschrieb 1884 einen Fall, bei dem im Anschluss an eine Verletzung eine länger dauernde Ohreiterung stattfand, in deren Gefolge sich allmählich zunehmende Schwerhörigkeit zeigte. Bei der drei Jahre nach dem Zeitpunkte der Kopfverletzung vorgenommenen Section fand man Verdickung der Paukenschleimhaut und knöcherne Verwachsung der Steigbügelplatte im ovalen Fenster.

Auf der VII. Versammlung süddeutscher und Schweizer Ohrenärzte in München 1885 hielt Bezold (35) einen Vortrag: „Erklärungsversuch

zum Verhalten der Luft- und Knochenleitung beim Rinne'schen Versuch mit einem Obductionsfall." Durch diesen Vortrag, welcher den negativen Ausfall des Rinne'schen Versuches bei Fixation des schalleitenden Apparates feststellte und erklärte, wird die Periode derjenigen Arbeiten eingeleitet, welche es zu ermöglichen suchen und es theilweise auch erreichen, die Diagnose Stapesfixation durch die Functionsprüfung intra vitam festzustellen.

Im Jahre 1890 hielt Katz im Verein für innere Medicin in Berlin einen Vortrag „Ueber knöcherne Ankylosis des Steigbügels" (36). Er beschrieb in diesem Vortrage einen Fall, der einmal Interesse bietet durch die Deutung, welche ihm Katz gegeben hat, der dann aber auch insofern von grosser Wichtigkeit ist, als hier die erste genauere mikroskopische Untersuchung des erkrankten Knochens vorgenommen wurde. Es handelt sich in diesem Falle um eine 39jährige Frau, welche 13 Jahre lang an progressiver Schwerhörigkeit und subjectiven Geräuschen litt. Die Kranke hörte nur laut in die Ohren gesprochene Worte. Beide Trommelfelle waren bis auf eine leichte, milchige Trübung normal. Der Stimmgabelton wurde vom Scheitel und vom Warzenfortsatz aus entschieden verlängert gehört. Die Section ergab beiderseits den gleichen Befund: Die Fussplatten der Steigbügel waren mindestens auf das Vierfache verdickt; sie bildeten mit dem benachbarten Knochen des ovalen Fensters und dem Ringbande eine einzige Masse, in welcher nur sehr geringe Spuren des früheren Gelenkes zu entdecken waren. Auf den mikroskopischen Befund werde ich bei der Besprechung der pathologischen Anatomie eingehen. Katz glaubt, dass es sich hier um eine primäre, selbstständige Entzündung an der Verbindung des Steigbügels mit dem Vorhof handle. Er hält den Fall für eine Arthritis auf rheumatischer Grundlage. In ähnlicher Weise hatte früher schon Toynbee einzelne Fälle gedeutet.

Auch Habermann (37) beschreibt 1892 ganz kurz einen Fall von Synostose der Steigbügelbasis infolge „einer Ostitis in der Umgebung des ovalen Fensters", die bis in die Nerven der Crista acustica des äusseren Bogenganges reichte.

1892 erschien ein Aufsatz von Bezold: „Ein Fall von Stapesankylose und ein Fall von nervöser Schwerhörigkeit mit den zugehörigen Sectionsbefunden und der manometrischen Untersuchung" (38). Die Präparate dieser Fälle wurden auf der II. deutschen otologischen Versammlung zu Frankfurt a. M. demonstrirt. Die mikroskopische Unter-

suchung wurde von Scheibe ausgeführt. Es ist der hier beschriebene Fall von knöcherner Stapesfixation ohne Zweifel der sowohl klinisch wie pathologisch-anatomisch am Genauesten untersuchte.

Der Fall betraf eine 65jährige Patientin, welche im Alter von 27 Jahren im Anschluss an Typhus schwerhörig geworden war. Die Schwerhörigkeit hatte in den letzten neun Jahren allmählich bedeutend zugenommen. Kein Sausen, kein Schwindel. Vater und Schwester der Patientin waren schwerhörig. Die Untersuchung ergab neben doppelseitiger hochgradiger Schwerhörigkeit beiderseits einen negativen Ausfall des Rinne'schen Versuches, eine Verlängerung der Kopfknochenleitung für die tieferen Töne und eine starke Verkürzung am unteren Theil der Scala für die Luftleitung. Auf Grund dieses Befundes wurde bereits bei Lebzeiten der Patientin Stapesankylose diagnosticirt. Der Sectionsbefund bestätigte die Diagnose. Beide Steigbügel waren vollständig unbeweglich. Beim rechten Schläfenbein wurde das Labyrinth weggesägt, und man konnte sich von der Labyrinthseite aus überzeugen, dass die Steigbügelfussplatte im ovalen Fenster festsass. Bei Lupenbetrachtung erschien die knöcherne Vorhofswand in der Umgebung der Steigbügelfussplatte, besonders nach vorn und unten von derselben, etwas porös und von mehr weissgrauer Farbe als der umgebende Knochen. Im ganzen vorderen Drittel der Stapesplatte war ihre Verwachsung mit der Umrandung des Fensters deutlich sichtbar. Um die histologische Beschaffenheit der Ankylose festzustellen, wurden durch das linke Schläfenbein Serienschnitte gemacht. Ich werde in einem späteren Abschnitte auf das Ergebniss der histologischen Untersuchung eingehen.

Was nun den Fall von nervöser Schwerhörigkeit betrifft, so bildet er functionell einen scharfen Gegensatz zum vorhergehenden. Für die Luftleitung war auf dem zur Section gekommenen Ohre nur ein kleines Stück in der Mitte der Scala erhalten; die Knochenleitung fehlte ganz, und der Rinne'sche Versuch fiel positiv aus. Die Section ergab Nervenatrophie in der ersten und zweiten Schneckenwindung.

Auf dem internationalen medicinischen Congress in New-York, sowie in der k. k. Gesellschaft der Aerzte in Wien hielt Politzer 1894 einen Vortrag „Ueber neue anatomische Befunde bei Schwerhörigen" (39), und im gleichen Jahre publicirte Politzer diese Arbeit unter dem Titel: „Ueber primäre Erkrankung der knöchernen Labyrinthkapsel" (40). Politzer bespricht 16 neue Sectionsbefunde von Felsenbeinen schwerhöriger Personen, bei denen die Symptome eines trockenen

Mittelohrcatarrhs vorhanden waren, bei denen er aber eine primäre Erkrankung der knöchernen Labyrinthkapsel, welche zu einer Knochenwucherung und Massenzunahme derselben führt, als Ursache der Schwerhörigkeit fand. „Von dieser Erkrankung", schreibt Politzer, „werden zumeist jene Partien der Labyrinthkapsel ergriffen, welche sich in der Nähe der Fenestra ovalis befinden. Das neugebildete Knochengewebe greift auf das ovale Fenster und die Stapesplatte über und bewirkt fast ausnahmslos Ankylosirung des Steigbügels." Die mitgetheilten mikroskopischen Befunde entsprechen in der Hauptsache dem von Bezold und Scheibe früher publicirten.

Wie wir aus dem historischen Ueberblick bereits gesehen haben, wurden ähnliche Befunde wie die von Politzer veröffentlichten schon früher beschrieben von Lucae, Moos, Schwartze, Bezold, Katz u. a. Es war also seit einiger Zeit bekannt, dass Fälle von Stapesankylose, die man seit Erhard und Toynbee fast alle auf einen chronischen „trockenen Catarrh" der Mittelohrschleimhaut bezog, oft durch eine primäre Affection des Knochens bedingt sind, dagegen war Politzer allerdings der Erste, welcher von dieser circumscripten Erkrankung der knöchernen Labyrinthwand eine grössere Reihe analoger Fälle beschrieb.

1895 publicirte Bezold seinen dritten im Leben diagnosticirten Fall von doppelseitiger Steigbügelankylose mit Sectionsbefund, sowie mit manometrischer und histologischer Untersuchung (41), über welchen er bereits in der dritten Versammlung der deutschen otologischen Gesellschaft zu Bonn (Pfingsten 1894) ausführlich referirt hatte. Es handelte sich um einen 24jährigen, seit dem 17. Jahre schwerhörigen Studenten, welcher von continuirlichem Sausen geplagt war. Ein Bruder und eine Schwester desselben waren übelhörig. Bei der functionellen Prüfung zeigte sich die Kopfknochenleitung für die tiefen Töne verlängert; der Rinne'sche Versuch fiel stark negativ aus, und am unteren Ende der Scala fand sich ein Defect für die Luftleitung. Fünf Jahre nach der Untersuchung starb der Kranke, und die Section ergab, dass die Paukenhöhle beiderseits frei von Secret und ihre Schleimhaut normal war. Dagegen fand sich beidseitig völlige Unbeweglichkeit der Steigbügel bei der Sondirung. Auf beiden Seiten contrastirte die Fussplatte durch ihre weissliche Farbe gegen die umgebende Innenwand der Paukenhöhle. Auch die manometrische Untersuchung stellte eine absolute Unbeweglichkeit der Steigbügelfussplatten fest. Für die mikroskopische Untersuchung wurden verticale Serienschnitte angelegt. Es zeigte sich nun die Stapesplatte beidseitig stark

verdickt und theilweise mit dem ebenfalls verdickten Knochen am Rande des Pelvis ovalis verwachsen. Im Uebrigen werde ich auf den mikroskopischen Befund später zurückkommen.

Während ich mich mit vorliegender Arbeit beschäftigte, erschien eine grössere Arbeit von Panse (42), in welcher sowohl die anatomischen und physiologischen Verhältnisse der Paukenfenster, als auch ihre Pathologie und speciell die Verhältnisse bei „Starrheit" derselben, eine eingehende Besprechung erfahren. Es wird sich in den späteren Abschnitten Gelegenheit bieten, auf diese Arbeit zurückzukommen.

Im Folgenden möchte ich zunächst die Beschreibungen zweier bisher nicht publicirter, hierher gehöriger Fälle (vier Gehörorgane) aus der Sammlung von Prof. Siebenmann bringen, um dann zum Schlusse noch etwas näher auf die pathologisch-anatomischen und klinischen Verhältnisse der knöchernen Stapesfixation einzugehen.

II. Zwei neue Fälle von doppelseitiger knöcherner Stapesankylose.

I. Fall.

Es handelt sich hier um die Gehörorgane eines Arztes, welcher im März 1888 in seinem 46. Lebensjahre an einer croupösen Pneumonie starb und welcher wünschte, dass nach seinem Tode die anatomische Grundlage seines hochgradigen Gehörleidens eruirt werden möchte. Professor Siebenmann nahm diese Untersuchung vor und übergab mir folgende Anamnese und Befund:

Anamnese: „Patient entstammte einer Familie, in welcher progressive Schwerhörigkeit ziemlich häufig vorkommt. Eine Cousine und eine Tante des Betreffenden bieten beide die Symptome dieser Affection dar. Auch zwei Brüder des Vaters waren schwerhörig. Patient bemerkte seine Schwerhörigkeit zum ersten Mal in seinem 15. Lebensjahre, und dieses Leiden, welches anfänglich nur das linke, vier Jahre später aber auch das rechte Ohr befiel, nahm nun allmählich immer zu. Zeitweise erfolgte die Gehörsabnahme äusserst rapid, apoplectiform. So trat in der Studienzeit eine acute Verschlimmerung ein während oder unmittelbar nach einer Turnfahrt. Eine noch intensivere, plötzliche Gehörsabnahme beiderseits, namentlich fühlbar auf dem bis jetzt noch gut functionirenden rechten Ohre, erlitt Patient 1866 während des Militärdienstes, wo er gemäss seinen Aufzeichnungen nach gut durch-

schlafener Nacht eines Morgens beidseitig taub erwachte. Specialistische Behandlung (von Tröltsch und Streckeisen) mit Lufteintreibungen und Salmiakdämpfen blieb ohne Erfolg.

Professor Tröltsch, an welchen sich Patient wandte, notirte 1862 folgendes:

„Ohrensausen nur unbedeutend, dagegen rechterseits das Klopfen des Carotidenpulses oft ungemein störend. Kopfweh niemals, Schwindel nur vorübergehend im 21. Jahre, von Schmerzen in den Ohren nie eine Spur vorhanden. Die Tuben stets durchgängig.

a) Hörvermögen für Luftleitung:
Starke Repetiruhr rechts = 1′, links nur beim Andrücken.
Cylinderuhr rechts = $1^1/_2$″, links = 0.

b) Hörvermögen für Knochenleitung:
Repetiruhr überall von den Schädelknochen aus gehört,
Cylinderuhr nirgends von den Zähnen oder vom Knochen aus.

(Die Knochenleitung war also abgeschwächt). Patient konnte einem Colloquium noch gut folgen, in grösserer Entfernung dagegen sehr gestört. Diagnose: Nervöse Schwerhörigkeit.“

1865 stellte Tröltsch folgendes fest:

$$\text{Repetiruhr im Kasten} \begin{cases} \text{rechts} = 2—3'', \\ \text{links} = {}^1/_2''. \end{cases}$$

Wahrnehmung vom Knochen links besser, indessen auch hier schlechter als vor dem Ohr (Luftleitung überwiegt also die Knochenleitung), sehr gut von den Zähnen aus. Stimmgabel vom Scheitel im ganzen Kopf percipirt. Trommelfell wenig verändert, Durchgängigkeit der Tuben immer gut.“

Patient litt, wie er selbst angab, früher nie an acuten Infectionskrankheiten, nie an Ohrenentzündungen, öfter aber an Bronchialcatarrhen. Erst später machte er mehrere Attaquen croupöser Pneumonie durch. Seit einer Reihe von Jahren konnte er ohne acustische Hülfsmittel einer mit gewöhnlicher Stimmstärke geführten Conversation nicht mehr folgen. Doch war ihm dies leicht möglich, sobald er sein metallenes Hörrohr in's rechte Ohr gesteckt hatte. In diesem Falle musste der Sprechende seinen Mund von der Trichteröffnung des Hörrohres circa 15 cm entfernt halten, ohne die beim Zwiegespräch übliche Stimmstärke dabei überschreiten zu dürfen. Auf dem linken Ohre dagegen war auch bei Zuhilfenahme eines Hörrohres die Hörschärfe für Conversationssprache absolut ungenügend. Dieses Hörvermögen hatte im Laufe der letzten

10 Lebensjahre des Patienten kaum wesentliche Veränderungen mehr erlitten."

Bezüglich der pathologisch-anatomischen Untersuchungen und deren Resultate entnehme ich den Protokollen von Professor Siebenmann folgendes: „Die beiden Felsenbeine wurden uns in Müller'scher Flüssigkeit übergeben, worin sie über ein Jahr gelegen hatten. Sie wurden dann für 2 Tage in fliessendes Wasser gebracht und schliesslich einer makroskopischen Untersuchung unterworfen. Letztere ergab, so viel bei der Spiegeluntersuchung und auch nach Abmeisselung der untern Gehörgangswand zu constatiren war, keine Abnormitäten weder im äusseren Gehörgang noch am Trommelfell. Auch das Mittelohr, welches nach Entfernung des Tegmen tympani sowie nach Durchtrennung der Tensorsehne und des Ambos-Stapesgelenkes mittelst eines Frontalsägeschnittes durch Antrum, Paukenhöhle und vordere Partie der Felsenbeinspitze eröffnet und halbirt worden war, zeigte bei der blossen Inspection keine gröbere Abweichung vom Normalen. Die Schleimhaut war überall intact, anscheinend unverdickt, transparent, dem Knochen glatt anliegend, letzterer stark pneumatisch; die beiden Fensternischen boten, abgesehen von etwas Verengerung und Verflachung, nichts Auffälliges. Dagegen stellte es sich bei der Prüfung der Beweglichkeit der Steigbügel heraus, dass dieselben in beiden Gehörorganen vollständig rigid festsassen. Ein gelindes Einstechen einer feinen Sonde in das Köpfchen des Steigbügels und Rütteln an demselben ergab beiderseits eine complete Stapesankylose. Die übrigen Gelenke der Gehörknöchelchen waren beweglich."

Da der makroskopische Befund beiderseits der nämliche war und eine genaue Anamnese damals fehlte, beschloss Siebenmann, das linke Gehörorgan zu maceriren, um hier am Knochenpräparat diese Verhältnisse studiren zu können, das rechte Gehörorgan aber behufs einer mikroskopischen Untersuchung in Serienschnitte zu zerlegen.

„Die Maceration des linken Felsenbeines dauerte mehrere Wochen, trotzdem dieselbe im Brütapparat bei 37° vorgenommen wurde und trotzdem in den ersten Tagen durch Zusatz reichlicher, öfter gewechselten Wassermengen die Chromsalze möglichst ausgezogen worden waren. Fäulnissgeruch trat nie ein, sodass schliesslich einige Tropfen Kalilauge zugesetzt werden mussten, um den Macerationsprocess zu Ende führen zu können.

Der Knochen ist nun ganz frei von Weichtheilen; er hat einen leicht grünlichen Farbenton; stellenweise ist seine Oberfläche rauh und

weniger glatt. Die letztere Veränderung findet sich an den verschiedensten Orten, sowohl an der äussern Oberfläche der Schuppe als auch in der Paukenhöhle und im Labyrinth (Schnecke, Vestibulum, Bogengänge); sie ist deshalb nicht aufzufassen als eine intra vitam schon bestandene Knochenveränderung, sondern als ein durch die decalcinirende Wirkung der Müller'schen Flüssigkeit und namentlich auch des alkalischen Macerationswassers hervorgebrachter Artefact. Das Präparat ist leicht, und die Corticalis ist dünn; auch von Spongiosa ist relativ wenig vorhanden; der Knochen ist nicht nur im Processus mastoideus, sondern auch in seinen tiefer gelegenen Partien bis in die Felsenbeinspitze hinaus mit zartwandigen, grössern und kleinern pneumatischen Räumen reichlich durchsetzt.

Die Nische des runden Fensters ist von normaler Weite; dagegen zeigt sich der Pelvis ovalis, in welchem der Steigbügel trotz der intensiven Maceration unbeweglich sitzen geblieben ist, concentrisch allseitig etwas verengt. Die Stapesschenkel, die im übrigen normal gebildet sind, liegen mit ihrem der Fussplatte zugekehrten Ende der Nischenwand so fest an, dass hier nur eine äusserst feine, aber tiefe, scheinbar bis gegen die Stapesplatte reichende Spalte übrig bleibt. Ein eigentliches Umwachsen der Steigbügelschenkel mit Knochensubstanz von der Nischenwand aus hat nicht stattgefunden. Dagegen zeigt der Rand der ovalen Nische entsprechend der Stelle, wo die Stapesschenkel ihm anliegen, einen stärkeren, rinnenförmigen Ausschnitt, welcher offenbar dadurch gebildet wurde, dass die Knochenmasse vom Rande der ovalen Nische gegen die Schenkel andrängte und hier gestaut wurde, während sie seitlich davon, wo kein Widerstand sich geltend machte, noch etwas weiter gegen das Lumen der Nische hinaus wachsen konnte. Dies Verhältniss ist namentlich deutlich zu sehen am hinteren Schenkel, dessen ganze der Fussplatte entsprechende Hälfte davon betroffen wird. Am vordern Schenkel ist nur der der Stapesplatte zunächst liegende vierte Theil seiner Länge in dieser Art eingeengt. Die einander zugewendeten Flächen der Stapesschenkel sind, wie schon oben angedeutet, frei von der Knochenneubildung des Nischenrandes.

Zur Untersuchung des knöchernen Labyrinthes wurde durch einen Laubsägeschnitt, der die mediane Paukenhöhlenwand von innen in einem flachen Bogen umkreist, vom Präparat eine dünne Platte abgesägt. Dieselbe zeigt beim Umklappen die vordere äussere Wand sowohl des Vestibulum als auch der ampullären Schenkel des äusseren und oberen Bogenganges, sowie der Basalwindung und theilweise auch der übrigen Win-

dungen der Schnecke. Der Rahmen der Fenestra rotunda erscheint normal; dagegen zeigt der Rand der Fenestra ovalis auf der Vorhofseite einen ringsherum laufenden, breiten, flachen Knochenwall. Derselbe verliert sich allmählich gegen das Vestibulum und gegen den Anfangstheil der Schnecke zu; nach der Stapesplatte hin ist er dagegen überall etwas schärfer abgegrenzt. Ein deutliches Uebergreifen dieser Knochenmasse über die Grenzlinie der Fussplatte auf ihre Fläche hinüber ist nirgends erkennbar. Letztere erscheint, wenn man das Präparat gegen das Licht hält, transparent. Dagegen ist die Stellung der Stapesplatte zur Fenestra ovalis insofern auffallend, als erstere in ihrem hinteren Theil aus der letzteren offenbar etwas in's Vestibulum hervorgeragt hat. Der vorragendste Theil ist von der Säge getroffen und abgetragen worden; auf dieser kleinen kreisrunden Schnittfläche sieht man deutlich, dass Stapesplatte und Nischenrand zu einer einzigen, nicht mehr abgrenzbaren, anscheinend compacten, bei Loupenbetrachtung aber fein spongiösen Knochenmasse verschmolzen sind (vergl. Taf. I). Die vordere Partie der Steigbügelbasis zeigt sich gegen die Paukenhöhle zurückgesunken. Indess ist diese Vertiefung nur eine scheinbare, durch den begrenzenden Knochenwall vorgetäuschte, da sie der Höhe des letzteren gleichkommt. Eine weisse Färbung der ganzen Innenfläche des Labyrinthes ist auffallend und dies um so mehr, als die Stapesplatte davon nicht betroffen ist, ihre Umgebung aber noch weisser erscheint als die übrigen Partien. Indessen darf diese Veränderung doch kaum als etwas anderes angesehen werden als die Folge einer unvollständigen Maceration, wie sie bei dem in Müller'scher Lösung so lange aufbewahrten Präparate kaum anders möglich war. Die nämliche weisse Farbe findet sich auch in sämmtlichen eröffneten pneumatischen Räumen, ja sogar in den Nervencanälen und theilweise auf der Sägefläche. Rauhe und stachelige Partien finden sich in der Paukenhöhle nirgends. Es scheint, dass die Knochenneubildung sich ganz ausschliesslich auf die Gegend des ovalen Fensters beschränkt hat."

Dem rechten Felsenbein wurde mit der Säge ein Stück entnommen, welches Schnecke, Vestibulum, die Labyrinthwand der Paukenhöhle und den ganzen Meatus auditorius internus enthielt. Dasselbe wurde nach Abtragung des Scheitels des obern Bogenganges in 10%iger Salpetersäure während 8 Tagen entkalkt unter täglichem Wechsel der Decalcinirungsflüssigkeit. Am Ende dieser Zeit war das Präparat infolge der vorausgegangenen Conservirung in Müller'scher Flüssigkeit ausser-

gewöhnlich weich geworden, so dass es, wie sich später ergab, beim Anfassen mit der Pincette namentlich im Gebiet der Schnecke etwas zusammengedrückt worden war. Dann wurde das Präparat, um Quellung und dadurch bedingte Structurveränderungen zu vermeiden, zur Entsäuerung und Härtung zunächst noch einmal in Kalibichromatlösung zurückversetzt, darauf $1^1/_2$ Tage lang ausgewässert, in gewöhnlicher Weise in Celloidin eingebettet und (nach Abtragung der obersten Partien bis auf die obere und äussere Ampulle) in horizontaler Richtung geschnitten. Die 67 Serienschnitte von je circa 50 μ Dicke wurden zunächst mit Pikro-Carmin sowie nachträglich noch mit Hämatoxylin gefärbt. Die nähere Untersuchung dieses Materials ergab folgendes Resultat (vergl. Tafel II):

Das Knochengewebe, welches direct anstösst an die Hohlräume der Schnecke und des Vestibulum, erscheint an den meisten Stellen fein spongiös und im Vergleich zu den übrigen Partien vom Carmin auffällig stark gefärbt, ein Verhalten, dessen auch Katz Erwähnung thut. Namentlich gilt dies vom hinteren Umfang des ovalen Fensters, in welchem vom 7. Schnitte an ein dunkelrother Keil erscheint, dessen Spitze gegen den Rand des ovalen Fensters, dessen scharf begrenzte convexe Basis nach hinten aussen gegen die Gegend der äusseren und oberen Ampulle gerichtet ist.

Beim 8. Schnitt beginnt das ovale Fenster. Doch ist schon hier am vorderen Umfang kein Ligament, überhaupt keine scharfe Grenze zwischen Stapesplatte und Fensterrand mehr vorhanden, sondern eine knöcherne Verschmelzung beider. Zudem erscheint die Steigbügelplatte am Rande etwas verdickt, namentlich an ihrem hintern Umfang, wo bis zum 12. Schnitt noch eine Grenze erkennbar ist zwischen Platte und Fensterrand, insofern als hier zwischen dem roth gefärbten Knochen ein mit Pikrin hellgelb, mit Hämatoxylin sich blaufärbendes bindegewebiges Band hindurchzieht. Dieser Rest von ligamentöser Verbindung hört dagegen bei Schnitt 13 auf, in welchen der Anfang des basalen Endes beider Steigbügelschenkel fällt. Dieser Schnitt 13 ist der einzige, auf welchem die Stapesplatte in ihren normalen Umrissen und überall von normaler Dicke erscheint. Von hier an zeigt der spongiöse Knochen des Fensterrandes sich überall fest und ohne Grenze verwachsen mit dem hier ebenfalls spongiösen Basaltheil beider Steigbügelschenkel. Zugleich erscheint an der vordern Vestibularwand, der Platte anliegend, der Anfang einer Exostose, welche bei Schnitt 14 zungenförmig fast über die ganze vestibulare Fläche der Stapesplatte bis an ihren hinteren

Umfang sich erstreckt, so dass bei Schnitt 18 die knorpelige Spitze dieses vordrängenden Keiles sich verbindet mit der hinteren Vestibularwand. Hier erscheint also die helle, noch deutlich differenzirbare Stapesplatte durch diese Knochenneubildung gänzlich getrennt vom Vestibulum. Zugleich zeigt sich aber auch noch eine weitere wichtige Anomalie des Steigbügels, welche seine Stellung betrifft. Von hier weg erscheint nämlich die Stapesplatte in ihrem vorderen Umfange immer mehr aus dem ovalen Fenster heraus, mit dem hinteren Umfange dagegen in dasselbe hinein gedrängt. Bei Schnitt 22 besteht noch eine schmale hellere (knorpelige), mit Hämatoxylin sich intensiv blau färbende Zone zwischen den Exostosen des vorderen und des hinteren Fensterrandes. Bei Schnitt 23 dagegen zieht sich eine gleichmässige dunkelrothe, stellenweise spongiöse Räume enthaltende Knochenmasse zwischen Stapes und Vestibulum hin und zwar in einer Stärke, welche am hinteren Fensterumfang der halben Dicke der Stapesplatte gleichkommt. Bei Schnitt 27 verlieren wir gleichzeitig beide Stapesschenkel, und von hier weg abwärts zeigen alle weiteren durch Vorhof und Pelvis ovalis gelegten Schnitte zwischen diesen beiden nur noch eine gleichmässige, 0,5 mm dicke, spongiöse knöcherne Scheidewand, an welcher vom Steigbügel nichts mehr zu entdecken ist und an welcher nirgends ein Aufhören desselben noch ein Beginnen des untern Fensterrandes sich markirt."

Ueber die im Präparat gefundenen Veränderungen ist weiter noch folgendes zu bemerken: Die ersten der zur Untersuchung aufbewahrten Horizontalschnitte verlaufen etwas über der Höhe des Tensor tympani, der obern Wand des innern Gehörganges und dem nach oben gerichteten Theil der Basalwindung der Schnecke. Schon hier erscheint die dem Mittelohr zugewandte Hälfte der Labyrinthkapsel in ihrer ganzen Dicke bis an den Grund des Meatus auditorius internus hinein durch Carmin intensiv roth gefärbt, spongiös. Die der hinteren Fläche des Felsenbeins entsprechende Partie der Labyrinthkapsel erscheint dagegen normal. In den tiefer liegenden, die mittlere und obere Schneckenwindung treffenden Schnitten zeigt es sich, dass die Spongiosa lateralwärts, d. h. in der seitlichen hinteren Partie des Vestibulums, sich nicht weiter ausbreitet als in den höheren Schnitten. Dagegen in der Schneckenkapsel wird auch die Kuppel und die mittlere Windung von spongiöser Substanz eingeschlossen. In der Höhe der Schneckenspindel ist die basale Windung ebenfalls so weit in den Process hineingezogen, dass gegen das Vestibulum nur noch eine schmale Zone, entsprechend dem Boden der Basalwindung, medialwärts eine solche ent-

sprechend der äusseren Schneckenwand normal bleibt, während der Boden der Basalwindung auch spongiös verändert ist. Die Spindel zeigt neugebildete, mit Hämatoxylin sich in normaler Weise blau färbende Knochensubstanz von lamellärer Structur, durchzogen von engen Havers'schen, knorpelwandigen Canälen. Der Inhalt des Ganglioncanals zeigt auffallend viele Rundzellen. Die Gefäss- und Nervencanäle fallen auf durch ihre reichen Verästelungen und unregelmässigen, spindelförmigen Auftreibungen, durch ihre knorrigen Formen.

Direct auf der Cupula findet sich eine hellere, etwas weniger spongiös gebaute Zone, welche äusserst kernreich ist und deren Markräume ebenfalls sich durch hochgradigen Gefäss- und Zellenreichthum auszeichnen. Hier finden sich auch öfters Riesenzellen, während die übrigen spongiösen Räume der Labyrinthkapsel sowie im Stapes, namentlich aber in der Gegend des Fensterrahmens, grösser sind und in der Hauptsache ein kern- und gefässarmes grossmaschiges Bindegewebsnetz enthalten. Diese Zone umgiebt die Spitzenwindung auch auf der nach abwärts gerichteten Partie der Schnecke. Unterhalb der Schneckenspindel sieht man die spongiösen Partien von der Aussenwand der Basalwindung sich wieder zurückziehen gegen die Spitze zu, während der Grund des Gehörgangs noch durch intensiv roth gefärbten, von der Umgebung sich scharf abgrenzenden, spongiösen Knochen gebildet wird.

Die tiefsten Schnitte, welche aufbewahrt worden sind, gehen durch den Boden des tympanalen Abschnittes der Basalwindung. Auch hier zeigt sich noch die rothe, spongiöse, gegen das gesunde Gewebe sich scharf abgrenzende Knochenveränderung sowohl auf der Seite des Promontoriums als auf der nach der hintern Felsenbeinfläche gerichteten Begrenzungszone der Basalwindung.

Verändert ist auch der Rahmen des runden Fensters. Eine leistenförmige Exostose ragt vom Fensterrand über das Tympanum secundarium gegen die Scala tympani hinein.

Das Corti'sche Organ ist in allen drei Windungen normal. Das Epithel der Macula utriculi ist ausserordentlich gut erhalten.

Der Stamm des Nervus acusticus zeigt nichts Abnormes. Dagegen ist das periostale Bindegewebe der Nerven- und Gefässcanäle in der Schnecke ungemein dicht, ganz kernarm, aber reich an gelbem Pigment. Die perineuralen und perivasculären Räume der Spindel sind fast durchgehends verschwunden, theils infolge Wucherung des periostalen Bindegewebes, theils infolge der schon oben angedeuteten Verbreiterung der knöchernen Zwischenwände. Die hintere Spiralvene ist infolge dessen

hochgradig verengt, ihr Knochenkanal durch Bindegewebe angefüllt. Die Zahl der Ganglien ist im Allgemeinen nicht verringert, ebenso nicht die Zahl der in die Lamina spiralis eintretenden Nervenbündel. Dagegen erscheint der Durchmesser der im Spiralblatt verlaufenden Nervenbündel etwas verkleinert, entsprechend der Wucherung der perineuralen Bindegewebshüllen.

Der Tensor tympani zeigt normale Querstreifung seiner Fibrillen.

Der Musculus stapedius ist ohne Querstreifung und besteht bloss aus Bindegewebe.

Fassen wir noch einmal kurz die Ergebnisse unserer Untersuchung zusammen, so finden wir am linken, macerirten Felsenbein folgende Abnormitäten:

Knöcherne Einengung des Pelvis ovalis, totale Verknöcherung des Ligamentum annulare, Bildung eines spongiösen Knochenwalles um das ovale Fenster auf seiner vestibularen Seite, Hineindrängen der hinteren, Hinausdrängen der vorderen Partie des Steigbügels.

Rechterseits finden sich ähnliche Verhältnisse, nur mit dem Unterschiede, dass der oberste Theil des obern Umfanges des Ligamentum annulare hier noch nicht verknöchert ist. Der spongiosificirende Process erstreckt sich auch auf einen grossen Theil der knöchernen Schneckenkapsel. Die Schneckenspindel besteht abnormer Weise aus compacter Knochensubstanz, welche auf Kosten der Knochen- und Nervencanäle sich ausgebreitet hat.

Die nur rechterseits vorgenommene mikroskopische Untersuchung des Labyrinthes ergiebt ferner eine Wucherung des perineuralen und perivasculären Bindegewebes in der Basalwindung der Schnecke bei normaler (?) Zahl der Ganglien und Nervenbündel und normalem Corti'schen Organ.

Der Muskulus stapedius ist zu einem bindegewebigen Strang degenerirt; der Tensor aber ist normal geblieben.

Aus dem geschilderten Krankheitsbilde hätte man nicht schliessen können, dass das pathologisch-anatomische Substrat des Krankheitsprocesses hauptsächlich in knöcherner Stapesankylose bestehe, wie dies die Section auf beiden Seiten ergab. Denn während für die Fixationsprocesse am Schalleitungsapparat im Allgemeinen eine Verstärkung der Knochenleitung charakteristisch ist, können wir in unserem Falle schon aus der Bemerkung von Tröltsch, dass die Cylinderuhr vom Knochen oder von den Zähnen aus nicht mehr percipirt wurde, und aus seiner

Diagnosenstellung (vergl. pag. 17) auf eine Abschwächung der Knochenleitung schliessen. In der That stehen denn auch die in der Schnecke gefundenen Veränderungen (auf welche Prof. Siebenmann jedenfalls später in einer besonderen Arbeit nochmals zurückkommen wird) mit der klinischen Beobachtung im Einklang.

Als bemerkenswerth bei diesem Fall sind ferner noch folgende Punkte hervorzuheben:

Die Veränderung, welche zur knöchernen Stapesfixation führte, war hier nicht auf die Gegend des ovalen Fensters beschränkt, wie dies sonst in den meisten Fällen zutrifft, sondern der pathologische Process dehnte sich nach vorn beinahe über die ganze knöcherne Schneckenwandung aus. Es ist dies ein Befund, wie er meines Wissens bis jetzt noch nie beschrieben wurde. (In dem letzten Falle Politzer's [40, p. 323] ist nur die Basalwindung erkrankt).

Den wallartigen Knochenrand um die vestibulare Fläche der Steigbügelplatte beschrieben mehrere Autoren, so Toynbee (43, p. 278), Voltolini (19), Politzer (20), Moos (24) und Schwartze (27 und 28).

Was die über die ganze Länge der vestibularen Fläche der Steigbügelplatte sich erstreckende Exostosenbildung betrifft, so giebt Politzer ein ähnliches Bild (40, p. 318); nur beschränkt sich daselbst die Exostosenbildung auf die tympanale Fläche der Stapesplatte.

Bei beiden Präparaten finden wir das Vorderende der Stapesplatte hinaus, das Hinterende hinein gedrängt und in dem mikroskopisch untersuchten rechten Ohre den Musculus stapedius bindegewebig umgewandelt. Eine allgemeine Prominenz der Stapesplatte in das Vestibulum hinein wurde von verschiedenen Autoren bei Stapesankylose gefunden, wie wir dies bei der Besprechung der Litteratur gesehen haben. Die beschriebene Schiefstellung der Platte aber, welche dem Contractionszustand des Musculus stapedius entsprechen würde, findet sich dagegen bloss erwähnt bei Voltolini (16) und Bezold (38).

Bei einem Fall von Schwartze 27, p. 250, Fall IX), „wo die Knochenmasse nach vorn am stärksten ausgesprochen war", handelte es sich wahrscheinlich um denselben Befund. Auf welche Factoren diese Stellungsanomalie in letzter Linie zurückzuführen ist, dürfte nicht leicht zu entscheiden sein. Mit höchster Wahrscheinlichkeit dürfen wir annehmen, dass sie das Resultat eines Zuges von Seiten des Stapedius ist. Schwieriger dagegen ist die Entscheidung der Frage, ob dieser Muskelzug schon frühzeitig aufgetreten sei in Folge einer spastischen Contractur des Muskels oder ob dieser Zug erst später sich geltend

machte durch Retraction des ausser Function gesetzten atrophirenden Muskels. Dabei ist zu berücksichtigen, dass das von vielen Autoren beobachtete Hineingepresstsein des Stapes in toto in das Vestibulum allein schon durch die Verengerung der Nische des ovalen Fensters und durch den daraus resultirenden Druck auf die Steigbügelschenkel zu Stande kommen kann.

Warum die Schwerhörigkeit links bedeutender war als rechts, kann, da das linksseitige Präparat nur im macerirten Zustande zur Untersuchung vorliegt, nicht entschieden werden. Jedenfalls handelt es sich, hier, da die Fixationsverhältnisse der Stapesplatte beiderseits ungefähr die nämlichen sind, um noch hochgradigere Veränderungen in der Schnecke.

Bemerkenswerth ist die Thatsache, dass das Corti'sche Organ auch der Basalwindung im Ganzen noch gut erhalten ist trotz der jedenfalls schon jahrelang durch perineurale Bindegewebswucherung herbeigeführte Compression der betreffenden Nervenfasern.

II. Fall.

W. H., Commis, 60 Jahre alt.

Laut Mittheilungen eines Freundes des Patienten war derselbe im amerikanischen Secessionskriege grossen Strapazen ausgesetzt, und dort begann fast unmerklich und schmerzlos seine seither langsam zunehmende Schwerhörigkeit. Die Sprache blieb unverändert. Dagegen war Patient in seinen letzten Lebensmonaten fast taub. Seiner Gehörstörung wegen hat der Kranke nie einen Arzt consultirt. Er starb 1896 an den Folgen eines alten Herzfehlers und es wurden seine beiden Felsenbeine, nachdem sie mehrere Wochen in leider zu schwachem, d. h. ungefähr 50 %igem Alcohol gelegen waren, an Professor Siebenmann übergeben. Der Sectionsbefund war folgender: Linkes Felsenbein: Gehörgang und Trommelfell normal. Aeussere Trommelfellschicht getrübt (macerirt) durch die Einwirkung des verdünnten Alcohols. Vordere und hintere Fläche des Felsenbeins zeigten nach Abziehen der Dura mater an verschiedenen Stellen ganz oberflächliche, dunkel durchscheinende, pneumatische Zellen. Nach dem üblichen Längsschnitt erschien das Felsenbein reichlich pneumatisirt. Die Schleimhautoberfläche des Trommelfells und der übrigen Mittelohrwände war anscheinend durchaus normal. Runde Fensternische ohne auffällige Veränderung. Vorhofnische verflacht und continuirlich übergehend in die scheinbar verkürzten Stapesschenkel, so dass man statt der Platte zwischen den Schenkeln des im Uebrigen normalen Stapes eine den Boden der Pelvis ovalis glatt ausfüllende

Knochenmasse erblickte, welche allseitig und unmerklich in den Rand der Pelvis ovalis überging. Stapes-Ambosgelenk sowie Hammer-Ambosgelenk durchaus normal, bei leichtem Zuge sich trennend.

Das rechte Felsenbein zeigte ganz die nämlichen Verhältnisse.

Zur mikroskopischen Untersuchung wurden die Felsenbeine in 5 %iger Salpetersäure entkalkt, in Alcohol nachgehärtet, in Celloidin eingebettet und in mikroskopische Serienschnitte von 40—50 μ zerlegt, welche senkrecht zur Längsachse des Felsenbeines orientirt sind. Die Schnitte wurden schliesslich mit Hämatoxylin und Eosin gefärbt. Ihre Untersuchung ergab folgendes Resultat:

Rechtes Felsenbein.

Von der Gegend des ovalen Fensters liegt eine lückenlose Schnittserie vor, während leider die Schnitte aus den unmittelbar dahinter und davor gelegenen Partien beim Felsenbein dieser Seite fehlen. Dagegen sind wieder vorhanden die Schnitte durch den Modiolus und die vordere Schneckenhälfte.

In der Umgebung des ovalen Fensters und zwar in dem den vorderen und oberen Rand desselben begrenzenden Theile der knöchernen Labyrinthwand findet man einen im Vergleich zur Umgebung durch die angewandten Farbstoffe intensiver sich färbenden, lockerer als der umgebende Knochen gebauten, sich scharf von der Umgebung abgrenzenden Erkrankungsherd. Diese Knochenpartie zeichnete sich schon beim Schneiden des Präparates, welches durch die Salpetersäure einen gelblichen Ton angenommen hatte, durch eine auffallend helle Farbe aus und glich insofern den markhaltigen Stellen in der Umgebung des Labyrinthes. Bei Schnitt 1, welcher in den vorderen Rand des ovalen Fensters fällt, reicht der genannte Knochenherd nach oben bis nahe zum Nerv. facialis und der Sehne des Tensor tympani, von ersterem noch durch eine normale Knochenschicht von 0,2 mm, von letzterer durch ein solche von 0,3 mm Dicke getrennt. Nach vorn ersteckt er sich bis zu Nerv. utriculo — ampullaris, ohne dessen Canal in seinen Bereich zu ziehen. Er begrenzt das Vestibulum in einer Länge von 0,78 mm, hier direct unter dem Endost liegend. Die Nische des ovalen Fensters wird oben vollständig von ihm begrenzt. Zwischen Stapesplatte und Erkrankungsherd findet sich eine im Vergleich zum normalen Ligamentum annulare schmale, kernarme, bindegewebige Zone. In dieses Bindegewebe, welches an einzelnen Stellen in den angrenzenden Knorpel und in Havers'schen

Canäle hineinwuchert, findet man zerstreute kleine Platten osteoiden Gewebes eingesprengt. Das Ligamentum annulare ist auch auf der unteren Seite etwas verschmälert, was wohl mit der beträchtlichen Verdickung der Stapesplatte zusammenhängt. Während die normale Stapesplatte in ihrer Mitte eine Dicke von 0,096 mm hat, zeigt die Platte bei Schnitt 1 eine Dicke von 0,48 mm, ist also um das fünffache verdickt. Der Stapes besteht aus compactem Knochengewebe. Seine peripheren Partien zeigen mehr den blauen Hämatoxylinton, während die centralen Theile roth gefärbt sind. An der unteren Kante der Stapesplatte, sowie an dem anliegenden Fensterrahmen ist noch eine dünne, zackige, stellenweise unterbrochene Knorpelschicht vorhanden. Das Gleiche gilt auch für die gegen das Vestibulum gerichtete Fläche der Stapesplatte, während an der oberen Kante derselben und an den entsprechenden Stellen des Fensterrahmens die Knorpelschicht fast gänzlich fehlt. Die Paukenhöhlenschleimhaut ist bedeutend verdickt. Bei Schnitt 2 und 3 ist das Ligamentum annulare gegen das Vestibulum hin oben und unten noch mehr verschmälert, indem von der Stapesplatte aus nach beiden Seiten je ein 0,045 mm breiter, zackiger Knochenvorsprung in dasselbe hineinwächst. Bei Schnitt 4 ist an der vestibularen Seite der Krankheitsherd des Fensterrahmens durch eine an ihrer stärksten Stelle 0,075 mm breite Knochenbrücke mit der Platte des Steigbügels verbunden, während der übrige Raum zwischen Stapesplatte und Labyrinthwand durch die bereits erwähnte bindegewebige Masse ausgefüllt wird. Bei Schnitt 5 ist die verbindende Brücke in derselben Breite vorhanden wie bei Schnitt 4. Bei Schnitt 6 dagegen wird die Verbindung zwischen Stapesplatte und Labyrinthwand nur noch durch eine ganz dünne, höchstens 0,01 mm breite Knochenspange vermittelt, und bei Schnitt 7 ist keine Verwachsung des erkrankten Fensterrahmens mit der Stapesplatte mehr sichtbar, sondern bloss wieder eine 0,03 mm dicke, bindegewebige Zone. Bei Schnitt 7 zeigt bereits die gegen die Paukenhöhle gerichtete Seite des knöchernen Facialiscanales eine stärkere Blaufärbung und einen stark erweiterten Markraum, und bei Schnitt 8 reicht der Erkrankungsherd in der Labyrinthwand nach oben bis zum Nerv. facialis und bildet auf einer Strecke von 0,9 mm die innere Canalwand des Nervs. Während die Dicke der Stapesplatte bei Schnitt 8 an ihrer dicksten Stelle 0,52 mm beträgt, zeigt sie bei Schnitt 9 0,97, bei Schnitt 11 sogar 1,0 mm Dicke, ist also hier auf mehr als das Zehnfache verdickt. Bei Schnitt 16 beträgt

die Dicke der Stapesplatte 0,55 mm. Die Knochenmassen des oberen Randes der Stapesplatte und des anliegenden Fensterrandes rücken auf der Vestibularseite auffallend nahe zusammen, so dass sie sich beinahe berühren. Bei Schnitt 22 beginnt eine zweite knöcherne Verwachsung des oberen Randes der Stapesplatte mit der pathologischen Knochenpartie im Fensterrahmen. Die Lage dieses Schnittes entspricht der Mitte zwischen vorderer und hinterer Stapeshälfte. Die Knochenbrücke ist in ungefähr gleicher Dicke in allen Schnitten bis 32 vorhanden. Von da an zeigt sich wieder eine ganz schmale, durchgehende rein fibröse Zone zwischen Stapesplatte und Fensterrahmen, und es ist dieser hintere Theil der Fenestra ovalis, bei Schnitt 40 endigend, ohne knöcherne oder knorpelige Verwachsung.

Die Stapesschenkel sind normal.

Ausser dem Herd in der Umgebung des ovalen Fensters finden sich nirgends im Präparat ähnliche Knochenveränderungen.

Das Labyrinth ist in allen Theilen normal, sowohl im Bogengangapparat als in der Schnecke.

Was die feineren Veränderungen und deren Beurtheilung vom pathologisch-anatomischen Standpunkte aus betrifft, so habe ich hierüber den pathologischen Anatomen Herrn Dr. Hanau in St. Gallen consultirt, welcher so freundlich war, einzelne Schnitte dieses Falles zu untersuchen und mir seinen Befund zu dictiren. Als Controllpräparat nahmen wir aus der Sammlung von Prof. Siebenmann einen entsprechenden Schnitt des normalen Felsenbeins einer ungefähr gleichalterigen Person (54 Jahre) und hier zeigten sich folgende Maasse:

Dicke der Stapesplatte in ihrer Mitte 0,096 mm. Die Knochenschicht hat eine Dicke von 0,008—0,032 mm. Das Ligamentum annulare hat auf der unteren Seite eine Dicke von 0,048, auf der oberen von 0,032 mm. Der Rand des Stapes ist am einen Ende 0,192, am anderen 0,208 mm breit.

Aehnliche Maasse finden sich bei einem zweiten normalen Controlpräparat vom Kind. (Sammlung von Prof. Siebenmann).

Ueber den Befund von Schnitt 21 aus dem rechten Felsenbein des W. H. äusserte sich Hanau folgendermaassen:

„Dicke der Stapesplatte in der Mitte 0,272 mm. Die Knochenschicht hat eine Dicke von 0,16 mm. Die Dicke des Ligamentum annulare beträgt auf der einen Seite 0,016; auf der anderen existirt es nicht mehr. Der Stapes hat am unteren Umfang eine Dicke von 0,512 und am oberen Umfang, da wo er endigen sollte, von 0,32 mm,

und zwar entspricht die dünnere Seite derjenigen, an welcher auch das Lig. annulare verknöchert ist. Die am normalen Präparat 0,008—0,016 mm dicke Paukenhöhlenschleimhaut ist stark verdickt und besteht aus einem feinen, dickfaserigen, mit weiten, dünnwandigen Capillaren durchzogenem Gewebe (so weit sie auf dem Stapes liegt). Sie geht in die Reste des Lig. annulare continuirlich über und ist an ihrer oberflächlichen Schicht mit ziemlich vielen kleinen, runden Kernen durchsetzt. Ihr Bau ist schon periostartig; jedoch sind ihre Fasern feiner als Periost; ihr Epithel fehlt. Die Stapesplatte besteht zum grössten Theil aus compactem Knochen und zeigt wenige rundliche Markcanäle. In der unter der Paukenhöhlenschleimhaut gelegenen Schicht, die mehr den blauen Hämatoxylinton annimmt, sind die Knochenkörperchen grösser und dichter gelegen. Eine Lamellenbildung ist nur stellenweise angedeutet (freilich Balsampräparat). Im Innern des Knochens ordnen sich die Knochenkörperchen einigermaassen um die Markcanäle. Gegen die Paukenhöhlenschleimhaut hin ist die Knochengrenze unregelmässig, theils convex, theils concav buchtig, theils zackig. An einzelnen Stellen erinnern die Bilder an Howship'sche Lacunen; aber es fehlen die Riesenzellen. Nahe der Ankylose bildet der Knochen einen convexen Vorsprung gegen die Paukenhöhlenseite, der auch deutlicher lamellös ist.

Auf der nicht ankylosirten Seite besteht sowohl am Fenster — wie am Stapesrand noch eine Knorpelschicht. Jedoch sind beide, wo sie einander zugekehrt sind, fein lacunär ausgebuchtet und zwar entschieden stärker als am normalen Präparat. Die Dicke der Knorpelschicht am Stapes beträgt 0,032 mm; am Fensterrand ist sie ein wenig breiter, wegen Schiefschnitt nicht genau zu messen. Am normalen Präparat ist sie am Stapes 0,064—0,106 und am Fensterrand 0,160 mm stark.

Auf der oberen Seite des Fensterrandes zeigt sich eine hochgradige Abweichung in der Beschaffenheit des Knochens gegenüber dem normalen Präparat und auch gegenüber der unteren Seite. Der Knochen erscheint in einer Länge von 1,2 mm deutlich verschieden von dem im normalen Präparate und von dem übrigen Felsenbeinknochen, an den er sich ansetzt. Der Unterschied besteht zunächst darin, dass er sich dunkler gefärbt hat und zwar lilaröthlich, also ein diffuses Gemisch von Eosin- und Hämatoxylinton, während sonst in der knöchernen Labyrinthkapsel im Allgemeinen der Eosinton überwiegt und nur im Innern des Knochens ein grösserer Theil der Speciallamellen mehr blau gefärbt ist. In dieser

Färbung stimmt der abweichend gefärbte Knochen indes überein mit dem der Stapesplatte. Des Weitern unterscheidet sich dieser Knochenbezirk am Fensterrand durch seinen relativ lockeren Bau. Während das übrige Felsenbein nur ganz enge und ziemlich weit von einander stehende Havers'sche Canäle hat, sind sie hier weiter und zahlreicher, stehen deutlicher mit einander in Verbindung; aber immerhin ist der Knochen noch compact. Mehr gegen den Fensterrand zu ist ein grösserer Markraum, in seiner Mittellinie von 0,2 mm Durchmesser, mit lockerem, kernarmen Markgewebe und nach der Fensterseite ziemlich vielen Howship'schen Lacunen. Auf der entgegengesetzten Seite sind noch drei etwas grössere Canäle von 0,064—0,08 mm Durchmesser, aber glatt conturirt. Dieser Knochen unterscheidet sich vom übrigen Felsenbein ferner durch die Grösse und Form seiner Knochenkörperchen. Im übrigen Felsenbein sind sie entsprechend dem dicht lamellären Bau klein, glatt, die Lamellen parallel gerichtet mit Ausnahme kleiner, eingesprengter, globulär gebauter Knorpelbezirke. In dem Knochen am Fensterrand dagegen sind sie, wo er an's übrige Felsenbein anstösst, in einer Zone, welche die ganze Dicke durchsetzt und ungefähr $^1/_4$ der Länge beträgt, ungeordnet, plump, breit wie im neugebildeten metaplastischen Bindegewebsknochen sehr zahlreich und dicht gelegen. Auch im übrigen Theil des Knochens sind sie breiter und lange nicht so deutlich geordnet wie im normalen Felsenbein. Jedoch ist dieser Knochen, soweit am Canadabalsampräparat zu erkennen ist, vielfach lamellär, und dementsprechend sind auch die Knochenkörperchen geordnet und abgeplattet in der Richtung der Lamellen. Die Grenze zwischen dem normalen Felsenbeinknochen und dem anders beschaffenen Fensterrand ist lineär scharf und theilweise flach lacunär. Dieser andersartige Knochen betheiligt sich auch an der Bildung des Facialiscanales und zwar an der gegen das Foramen ovale gerichteten Hälfte seiner gegen das Vestibulum gerichteten Halbperipherie; er ist daselbst vielfach lacunär ausgefressen. Die Lacunen für sich aber auch an der anderen Hälfte dieser Halbperipherie, die von compactem Knochen gebildet wird. Riesenzellen fehlen.

Die Knochenbrücke, welche den Stapesrand mit dem Fensterrand verbindet, hat eine Dicke von 0,14 und eine Länge von ungefähr 0,15 mm und besteht aus Knochen ohne Markcanäle mit weiten ungeordneten Knochenkörperchen. Sonst zeigt auch noch der veränderte Fensterrand unregelmässige Knochenvorsprünge zackiger

Form, vielfach lakunär begrenzt, in das Periost hinein resp. in die periostartig verdickte Mucosa der Paukenhöhle.“

Linkes Felsenbein.

Während beim rechten Felsenbein die Schnitte der vor und hinter dem ovalen Fenster gelegenen Partien zum grössten Theil fehlen, sind sie beim linken Felsenbein lückenlos vorhanden. Die Schnitte sind 40—50 μ dick und von hinten nach vorn fortlaufend numerirt. Der Bogengangapparat ist frei von jeder Veränderung. Das ovale Fenster beginnt mit Schnitt 280, wo noch keine pathologischen Veränderungen zu sehen sind. Der Beginn der Veränderung im Knochen (resp. ihr hinteres Ende) fällt in Schnitt 290, also in den hinteren Drittel des Stapes. Die Stapesplatte erscheint hier beträchtlich verdickt und geht nach oben und unten continuirlich über in den Fensterrahmen. Im oberen Fensterrahmen erscheinen einzelne stärker blau gefärbte Stellen mit einigen ziemlich weiten Markräumen und weiten Havers'schen Canälen. Diese Stellen gehen indes ohne scharfe Grenze in den übrigen Knochen des Fensterrahmens über. Bei Schnitt 292 wird der obere Fensterrahmen in der ganzen Dicke der knöchernen Labyrinthwand von einem Erkrankungsherd gebildet, der sich durch seine Blaufärbung und einzelne weite Markcanäle schon ziemlich scharf von den benachbarten Knochenpartien abgrenzt. Er reicht nach oben bis zum Nerv. facialis, dessen innere Canalwand er eine kurze Strecke weit bildet. Ferner begrenzt er in seiner ganzen Länge das Vestibulum und bildet den oberen Rahmen der Fenestra ovalis.

Die Stapesplatte hat hier in der Mitte eine Dicke von 0,52 mm, an ihrem obern Ende eine solche von 0,2, an ihrem untern Ende von 0,3 mm. Sie hat (im mikroskopischen senkrechten Durchschnitt) eine biconvexe Gestalt und gegen das Vestibulum hin eine glatte Oberfläche, während sie auf der Paukenhöhlenseite verschiedene Ein- und Ausbuchtungen zeigt. Die Platte ist stellenweise intensiver blau gefärbt und besteht aus ziemlich compacten Knochen. Die Knochenkörperchen sind plump und weit. Auch hier wie in den vorigen Schnitten geht die Fussplatte des Steigbügels oben und unten continuirlich über in den Fensterrahmen. Auf der unteren Seite hat die Verbindungsbrücke eine Breite von 0,3 mm, und es zeigt sich eine scharfe lineare Grenze zwischen Knochenbrücke und normalem Fensterrand. Am obern Rande geht die Stapesplatte mittelst einer 0,2 mm breiten Knochenbrücke in den Erkrankungsherd des Fensterrahmens über. Das Lig. annulare ist

sowohl oben wie unten zum grossen Theil verschwunden, und an dessen Stelle sind die verbindenden, intensiv blau gefärbten, homogenen Knochenspangen getreten. Die Knochenkörperchen sind in den Verbindungsstellen der Stapesplatte mit dem Fensterrahmen auf einer schmalen Strecke besonders dicht gedrängt, sehr weit und plump, was namentlich bei Schnitt 293 deutlich zu sehen ist. Bei letzterem Schnitt erscheint der hintere Stapesschenkel mit der Platte vereinigt, und es zeigt sich in den folgenden Schnitten die der Platte zunächst gelegene Partie des Schenkels in derselben Weise verändert wie diese selbst. In den meisten Schnitten von 293 an sind sehr zahlreiche Markcanäle sowohl im veränderten obern Fensterrahmen als in der Stapesplatte sichtbar. Der pathologische Knochenherd des obern Fensterrahmens zeigt sich in den folgenden Schnitten zunehmend grösser, reicht bei Schnitt 305 bis zum Nerv. utriculo-ampullaris und bildet hier ein kleines Stück der gegen die Paukenhöhle gerichteten und etwa $^1/_3$ der nach innen gerichteten Wand des Facialiscanales. Gegen den normalen Felsenbeinknochen grenzt er sich in einer theils ungebrochenen, theils lacunär ausgebuchteten, convex geformten Linie scharf ab. Gegen die Paukenhöhle hin bildet er eine Vortreibung, welche die ovale Fensternische von oben her einengt. Schon von Schnitt 293 an erscheinen die knöchernen Verbindungsbrücken fast mit jedem Schnitt dünner, indem von der Paukenhöhlenseite her an Stelle der zurückgegangenen Knochensubstanz das Lig. annulare erscheint. Bei Schnitt 304 beträgt die Dicke der die Stapesplatte mit dem Erkrankungsherd auf der obern Seite verbindenden Spange nur noch 0,075 mm, die Dicke der Brücke auf der untern Seite 0,15 mm. Die Form der Stapesplatte zeigt sich von Schnitt zu Schnitt derart verändert, dass dieselbe allmählich schlanker erscheint und ihren grössten Durchmesser nicht mehr in der Mitte, sondern auf der nach unten gerichteten Seite hat. Die Verdickung concentrirt sich also hier hauptsächlich auf die untere Hälfte der Platte. Bei Schnitt 305 besteht am unteren Umfang nur noch eine äusserst feine Knochenbrücke, während am oberen die Verbindung des Fensterrahmens mit der Stapesplatte durchgehend eine bindegewebige ist. Bei diesem Schnitt 305 zeigt der obere Umfang des Fensterrahmens zwei feine zackige Vorsprünge in das Bindegewebe hinein, von denen der eine das vestibulare Ende des obern Fensterrahmens bildet, während der andere gegen die Stapesplatte gerichtet ist, diese aber nicht erreicht. Auf der entgegengesetzten Seite bildet die Stapesplatte drei mehr oder weniger zackige, in das Ligament hineinragende und daselbst frei

endigende Vorsprünge. Die Stapesplatte hat hier auch gegen die Paukenhöhle hin eine zwar scharf begrenzte, aber sehr unregelmässige, theils zackige, theils buchtige Gestalt. Bei Schnitt 306 besteht wieder eine feine knöcherne Verwachsung zwischen Stapesplatte und verändertem obern Fensterrahmen. Hier zeigen sich die näher der Paukenseite gelegenen zwei Knochenvorsprünge am untern Umfang der Stapesplatte zu einem einzigen grossen Vorsprunge vereinigt, der sich bis nahe zum gegenüberliegenden Fensterrahmen erstreckt, so dass dort das Ligament äusserst schmal erscheint. Bei Schnitt 307 ist die Annäherung noch grösser, und bei Schnitt 308 berühren sich der genannte Knochenvorsprung und der untere Fensterrahmen an einer schmalen Stelle, ohne dass eine Verwachsung nachzuweisen ist. In diesem Schnitt zeigt der veränderte Fensterrand zwei besonders stark erweiterte Markräume von 0,13 und 0,15 mm Durchmesser. Bei Schnitt 311 erreicht der vom obern Umfang des Fensterrahmens ausgehende zackige Knochenvorsprung die Stapesplatte, ohne mit derselben zu verwachsen. Bei Schnitt 315 ist am untern Umfang keine knöcherne Verwachsung mehr vorhanden, sondern an Stelle der verbindenden Knochenspange findet sich wieder eine 0,02 mm breite Bindegewebszone zwischen Stapesplatte und Fensterrahmen. Bei Schnitt 316 ist der vom untern Rand der Stapesplatte ausgehende grosse Knochenvorsprung zurückgetreten, so dass das Ligament an dieser Stelle von normaler Dicke erscheint. Bei Schnitt 318 erscheint im Anschluss an die Platte ein Theil des vorderen Stapesschenkels; bei 322 ist der ganze vordere Stapesschenkel getroffen. Derselbe ist stark verbreitert und geht allmählich in die aufgetriebene Stapesplatte über. Er zeigt mindestens in $^2/_3$ seiner Länge dieselben Veränderungen wie die Stapesplatte. Zwischen Stapesschenkel und Nischenwand bleibt nur noch ein ganz schmaler Raum übrig. Bei Schnitt 323 findet sich wieder eine 0,075 mm breite direkte Verbindung zwischen Stapesplatte und Fensterrahmen am untern Umfang. Bei Schnitt 325 ist die knöcherne Verbindung zwischen Stapesplatte und oberem Fensterrand wieder unterbrochen und der Zwischenraum durch normales Ligament ausgefüllt. Hier berühren sich der verdickte Stapesschenkel und der erkrankte Fensterrahmen an einer schmalen Stelle. Ob Verwachsung vorhanden ist, kann nicht mit Sicherheit constatirt werden. In allen diesen Schnitten zeigen sich gewaltige Hohlräume sowohl im Bindegewebe als in den erkrankten Knochenpartien. Diese Hohlräume enthalten viele Blutgefässe und kernarmes Bindegewebe. In Schnitt 326 und den folgenden entfernt sich der Erkrankungsherd

des obern Fensterrahmens allmählich vom N. facialis, so dass er wieder durch eine mehr oder weniger dicke Schicht normalen Knochens von diesem getrennt erscheint. Bei Schnitt 329 geht eine Spange vom veränderten Knochen des Fensterrahmens zur Tensorsehne. In diesem Schnitt ist auch im untern Fensterrahmen bereits eine Veränderung sichtbar, indem sich in demselben zwei kleine, rundliche Knochenherde zeigen, die sich von ihrer blau gefärbten Umgebung scharf unterscheiden durch ihre rothe Farbe, und bei Schnitt 331 erscheint der untere Fensterrahmen in der Breite von 0,27 mm in ähnlicher Weise verändert wie der obere; nur ist hier der Knochen etwas compacter als jener in der Nähe des Facialis. Der Knorpel ist verschwunden. Bei Schnitt 334 und den folgenden zieht sich der Herd im obern Fensterrahmen auch vom Nerv. utriculo-ampullaris zurück und wird durch normales Knochengewebe von diesem abgegrenzt. Zugleich erscheint in diesen Schnitten die obere Nischenwand gegen das Vestibulum hineingetrieben. Bei Schnitt 335 ist ferner der ganze Raum zwischen Tensorsehne und Fensterrahmen vom erkrankten Herd eingenommen. Bei Schnitt 336 besteht am untern Fensterrahmen keine knöcherne Verwachsung mehr. Bei Schnitt 337 reicht der Erkrankungsherd im untern Fensterrahmen bis zum Lig. spirale. Der Stapesschenkel ist hier bis auf die Breite der Platte verdickt und zeigt oben wie unten starke Ausläufer, welche an einzelnen Stellen den Fensterrand erreichen, aber nicht mit demselben verwachsen. Bei Schnitt 339 findet man nur noch den Stapesschenkel mit einem Stück der Platte, welche beide stark nach aussen gedrängt sind. Bei Schnitt 340 erreicht der Knochenherd im untern Fensterrahmen eine Breite von 0,7 mm. Es fällt hier nur noch ein kleiner Theil des verdickten Schenkels in den Schnitt. Vestibularwärts findet sich der hintere Umfang des Fensterrahmens, welcher tangential getroffen ist und ebenfalls die obgenannten Veränderungen zeigt. Von Schnitt 342 an ist von der Stapesplatte nichts mehr zu sehen. Dagegen bleibt der den obern und untern verbindende und in gleicher Weise veränderte hintere Fensterrahmen bis zu Schnitt 350 sichtbar, bei welchem das ovale Fenster aufhört. Bei Schnitt 349 bildet der Erkrankungsherd die knöcherne Wand der Basalwindung und zwar sowohl der tympanalen als der vestibularen Scala und zieht sich hinauf bis zum Facialiskanal. Bei Schnitt 350 wird der Herd noch unmittelbar begrenzt vom Endost der vestibularen Scala. Bei Schnitt 360 dagegen liegt er nicht mehr unmittelbar der Schnecke an. Das vordere Ende des Herdes findet sich bei Schnitt 370, in der Mitte der Knochenschicht, welche zwischen der

mittleren Schneckenwindung und der Paukenhöhle liegt und zwar ungefähr in der Höhe der obern Wand des Tensorcanales.

Das Labyrinth zeigt sich im Uebrigen in allen seinen Theilen normal.

Was die feineren Verhältnisse betrifft, die bei allen Schnitten durch das erkrankte Gebiet ungefähr dieselben sind, so äussert sich Dr. Hanau über den ihm vorgelegten Schnitt 316 wie folgt:

»Es zeigen sich hier ähnliche Verhältnisse wie rechts. Die Stapesplatte hat in der Mitte eine Dicke von 0,336 mm. Der Knorpel fehlt. Am obern und untern Ende beträgt die Dicke der Stapesplatte 0,48 mm. Sie besteht aus ziemlich compactem Knochen, der weit mehr runde, röhrenförmige Markcanäle wie das normale Felsenbein hat. Die Markcanäle sind in der Mittelschicht reichlicher. Ein lamellöser Bau ist nur theilweise undeutlich vorhanden. Die Knochenkörperchen sind reichlich, meist breit, unvollkommen um die Canäle geordnet. Die Oberfläche der Platte ist schon etwas uneben nach dem Vestibulum, mehr uneben, zackig, theilweise etwas lacunär nach der Paukenhöhle. Periost daselbst von der Schleimhaut abgrenzbar. Das Periost hat eine Dicke von 0,048 bis 0,08 mm. Die Schleimhaut, die abzugrenzen ist und noch theilweise Epithel zeigt, ist 0,032 mm dick. Der Knorpel des untern Fensterrandes ist noch erhalten, fein lakunär am Rand, von einer Dicke von 0,2 mm. Der sich anschliessende untere Fensterrand ist stark buchtig, convex, aber nicht lacunär. Der Steigbügelrand auf dieser Seite ist in der Mitte stark concav, im Allgemeinen sehr zackig. Das Ligament hat in der Mitte eine Breite von 0,056 bis 0,08 mm; nach der Vestibularseite geht die Breite herunter auf 0,04 mm, und eine feine Spange, durch Hämatoxylin blau gefärbt, 0,042 mm breit und lang, zackig, verbindet den oberen Steigbügelrand mit dem Fensterrand. Ihre Knochennatur ist mangels Knochenkörperchen nicht sicher zu erkennen; jedoch sprechen Form und Lichtbrechung dafür. Einige ähnliche Partikel sind sonst in's Ligament eingestreut. Am obern Rand findet sich kein Knorpel mehr. Der Fensterrand ist in der Länge von 2,25 mm in seiner ganzen Dicke wieder in Knochengewebe verwandelt, das sich von dem übrigen Felsenbein scharf unterscheidet und durch eine buchtige Linie abgrenzt, ähnlich wie im Präparat des rechten Felsenbeins; nur fehlen die ganz grossen Markräume, so dass es mehr gleichmässig gebaut ist. Auch die äussere Configuration des Fensterrandes ist geändert, indem diese Knochenmasse gegen die

ovale Fensternische hin nicht schief nach aussen, sondern schief nach innen sich abgrenzt. An zwei Stellen berühren sich Steigbügelplatte und Fensterrand; wie die Mikrometerschraube zeigt, besteht aber noch keine vollkommene Verschmelzung. Dagegen zeigt der Rest des Lig. annulare zwischen den zwei Berührungsstellen eine stärkere Parallelstreifung, zwei undeutliche Capillargefässe und etwas reichlichere, blasse schmale Kerne. Die Streifung läuft wesentlich von der Paukenhöhle nach dem Vorhof.«

Die Ergebnisse der Untersuchung sind also, kurz zusammengefasst, folgende:

Rechtes Felsenbein: Der obere Rahmen der Fenestra ovalis wird durch eine Knochenpartie gebildet, welche sich durch ihre intensivere Blaufärbung und ihren relativ lockeren Bau schon makroskopisch von dem übrigen Knochen der Labyrinthkapsel scharf abhebt. Dieser veränderte Knochen bildet auch einen Theil der innern Canalwand des Nerv. facialis. An zwei Stellen ist der obere Fensterrahmen durch Knochenbrücken mit der Stapesplatte verwachsen. Die eine dieser knöchernen Verbindungen findet sich vorn und nimmt bei Weitem nicht die ganze Breite des Lig. annulare ein. Sie ist nur durch 4 Schnitte hindurch sichtbar, also 0,2 mm lang. Die andere knöcherne Verwachsung findet sich in der Mitte zwischen vorderer und hinterer Stapeshälfte und nimmt ebensowenig wie die erste die ganze Breite des Lig. annulare ein, lässt sich aber durch 10 Schnitte hindurch verfolgen, hat also eine Länge von 0,5 mm. Beide Brücken sind aus compactem Knochen gebildet. Die Stapesplatte ist auf das 5—10fache des Normalen verdickt und besteht zum grössten Theil aus ziemlich compactem Knochengewebe. Sowohl die Stapesplatte als der veränderte Fensterrahmen zeigen zackige, unregelmässige Knochenvorsprünge in das Lig. annulare und in die Mucosa der Paukenhöhle hinein. Die Stapesschenkel sind normal.

Linkes Felsenbein. Hier finden sich am obern Umfang der Fenestra ovalis ähnliche Verhältnisse wie rechts. Auch hier zeigen sich zwischen verändertem oberen Fensterumfang und Stapesplatte zwei knöcherne Verwachsungsstellen, von denen sich die eine hinten befindet und eine Länge von 0,75 mm besitzt, während die andere in der Mitte zwischen hinterem und vorderem Rand der Stapesplatte liegt und 0,95 mm lang ist. Gleichzeitig zeigen sich

aber auch Veränderungen am untern Umfang der Fenestra ovalis. Auch hier finden sich zwei die Stapesplatte und den untern Fensterrahmen verbindende Knochenbrücken, die eine hinten, 1,25 mm lang, die andere mehr nach vorn und 0,65 mm lang. In den hinteren Partien zeigt sich der untere Fensterrahmen normal; in den vorderen dagegen hat er dieselben Veränderungen erfahren wie der obere. Auch der hintere Fensterrahmen zeigt diese Veränderungen. Der pathologische Knochenherd sendet hier einen Ausläufer nach vorn bis zur Schnecke und bildet die knöcherne Wand der Basalwindung. Die Stapesplatte zeigt dieselben Verhältnisse wie rechts. Ebenso gehen sowohl vom veränderten obern und untern Fensterrahmen als von der Stapesplatte aus zahlreiche Knochenvorsprünge von verschiedener Form in das Lig. annulare hinein und berühren sich theilweise. Eine starke, vom obern Fensterrahmen ausgehende Vortreibung engt die Nische des ovalen Fensters ein. Auch die Stapesschenkel sind hier in derselben Weise verändert wie die Fussplatte, und es ist namentlich der hintere Schenkel sehr stark verdickt. Die obere Nischenwand erscheint gegen das Vestibulum hineingetrieben.

Die Schleimhaut der Paukenhöhle ist in beiden Felsenbeinen beträchtlich verdickt, aber ohne Rundzelleninfiltration.

Die mikroskopischen Bilder der erkrankten Knochenpartien sind in beiden Felsenbeinen die gleichen. Die Hauptbefunde sind folgende: Es enthält namentlich der veränderte Knochen des Fensterrahmens viele weite, Gefässe und spärliches kernarmes Bindegewebe einschliessende Markräume. Auch der Knochen der verdickten Stapesplatte enthält mehr röhrenförmige Markcanäle als normaler Knochen, während die Verbindungsbrücken aus völlig compacten homogenen Knochen bestehen. Die Knochenkörperchen sind sowohl im veränderten Fensterrahmen als in den Verbindungsbrücken und der Stapesplatte sehr weit, plump, ungeordnet und namentlich an den Stellen, welche an normalen Knochen grenzen, sehr zahlreich und dicht gelegen. Der Knorpel ist überall da, wo Ankylosen bestehen, verschwunden. An den nicht ankylosirten Stellen, wo er theilweise vorhanden ist, zeigt er Veränderungen seiner Structur.

Dieser Fall weicht gleich dem vorigen insofern vom gewöhnlichen Bilde der knöchernen Stapesfixation ab, als auch hier sich die Erkrankung nicht auf das ovale Fenster und dessen unmittelbare Umgebung beschränkt hat. Der pathologische Process im Knochen des Fensterrandes ist auch hier bereits bis zur Schnecke nach vorn geschritten, allerdings nicht in so hohem Grade wie beim vorigen Falle. Entsprechend dem weniger vorgeschrittenen Stadium ist es denn auch hier noch nicht zu wesentlichen Veränderungen im nervösen Apparat der Schnecke gekommen. Ohne Zweifel hätte eine functionelle Prüfung des Hörvermögens in diesem Falle trotz der schon ziemlich grossen Ausbreitung des Processes in der Hauptsache das Bild der Stapesankylose ergeben.

Die bei der Untersuchung gefundene beidseitige Verdickung der Paukenhöhlenschleimhaut könnte als Stauungserscheinung aufgefasst werden, da der Kranke an den Folgen eines uncompensirten Herzfehlers starb. Indessen spricht dagegen der Umstand, dass die Schwellung da, wo der Knochen gesund ist, z. B. im Antrum fehlt. Auch der histologische Befund spricht eher dafür, dass es sich hier um eine periostale Schwellung handelt.

Aehnliche Verhältnisse, wie sie unser Fall bietet, sind, soweit sie die Gegend des ovalen Fensters betreffen, von Katz, Bezold und Politzer beschrieben worden. Alle diese Fälle haben mit unseren Fällen das Gemeinsame, dass der veränderte Knochen in der Gegend der Fenestra ovalis durch die angewandten Farbstoffe intensiver gefärbt wurde und dass die Knochenräume im Allgemeinen weit erscheinen. In allen Fällen hat die Veränderung auf die Stapesplatte übergegriffen und ist das Ligament. annullare durch Knochen ganz oder theilweise ersetzt worden. Ueberall findet sich auch eine beträchtliche Verdickung der Stapesplatte. Der Knorpel ist, soweit dessen Verhältnisse in den citirten Fällen beschrieben sind (Bezold 38 und 43) an den ankylosirten Stellen überall verschwunden und an den nichtankylosirten Stellen grösstentheils verändert, wie dies auch in unsern Fällen zutrifft. Bei den zwei in Serienschnitte zerlegten Fällen Bezold's, sowie in zwei Fällen von Politzer (40, pag. 318 und 319) handelt es sich wie in unserem Falle um partielle Ankylose. Immerhin zeigen sich doch einzelne Unterschiede zwischen unsern und den von Bezold und Politzer beschriebenen Fällen:

Der veränderte Knochen des Fensterrahmens besteht in einem Falle von Bezold und Scheibe (38) zum grössten Theil aus jungem oste-

oidem Gewebe mit vielen sehr zellenreichen Markräumen und zahlreichen Riesenzellen, zum geringern Theil aus spongiöser Substanz; die Verwachsungen bestehen hier zum grössten Theil aus spongiöser Substanz. In diesem unserem zweiten Falle dagegen besteht der umgewandelte Knochen des Fensterrandes durchgehends aus relativ lockerem, aber absolut immer noch compactem Knochengewebe mit vielen weiten, aber zellen- und kernarmen, wenige Gefässe enthaltenden Markräumen. Riesenzellen sind sehr spärlich vorhanden. In Politzer's Fällen sind die Knochenräume im Allgemeinen reich an Zellen und Blutgefässen. Die Verwachsungsstellen bestehen in unserm Falle im Gegensatz zum Falle Bezold's aus compactem homogenen Knochengewebe; ebenso ist das Knochengewebe der Stapesplatte nicht so locker gebaut wie das des Fensterrahmens.

Im zweiten Falle Bezold's dagegen besteht sowohl der veränderte Knochen des Fensterrandes als jener der Stapesplatte völlig aus spongiöser Substanz, und es entspricht daher dieser Fall mehr dem von uns zuerst beschriebenen.

Sehr wichtig und in den erwähnten mikroskopisch untersuchten Fällen anderer Autoren nirgends beschrieben sind die Abweichungen der Knochenkörperchen vom Normalen, wie sie sich in unserem Falle zeigen. Politzer erwähnt einzig (40, p. 324), dass die Knochenkörperchen im pathologischen Gewebe zahlreicher erscheinen als im normalen. In unserem Falle sind die Knochenkörperchen sowohl im veränderten Fensterrahmen als in den Verbindungsbrücken und in der Stapesplatte sehr weit, plump, ungeordnet und namentlich an den Stellen, welche an normalen Knochen grenzen, sehr zahlreich und dicht gelegen (Fig 4).

Wir haben in diesem Verhalten der Knochenkörperchen einen direkten Beweis dafür, dass es sich um eine Knochenneubildung und nicht etwa um eine direkte Umwandlung alten Knochens handelt. Denn eine Erweiterung von vorher engen Knochenkörperchen kommt nach neueren Forschungen (44, p. 8 u. 9) nicht vor. Die grosse Zahl und dichte Anordnung dieser Knochenkörperchen, namentlich an den Stellen, wo sie an normalen Knochen grenzen, macht es wahrscheinlich, dass wir es mit neugebildetem metaplastischem Bindegewebsknochen zu thun haben. — Es entspricht eine solche Anschauung nicht nur derjenigen von Hanau, sondern auch derjenigen von Roth, Professor der pathol. Anatomie in Basel, welcher gleichfalls die Freundlichkeit hatte, unsere Präparate nach dieser Richtung hin zu begutachten.

III. Aetiologie.

Wie schon aus dem historischen Theil dieser Arbeit hervorgeht, werden in ätiologischer Beziehung sehr verschiedene Momente für die Synostose des Steigbügels mit dem ovalen Fenster geltend gemacht. Ich möchte in Folgendem zuerst in Bezug auf die Aetiologie eine tabellarische Zusammenstellung (Seite 42 und 43) der in der Literatur vorhandenen Fälle geben, bei deren Beschreibung genauere hier in Betracht kommende Angaben vorhanden sind. An Hand dieser Uebersicht werde ich dann die ursächlichen Momente, welche für die knöcherne Stapesfixation in Betracht kommen, etwas näher besprechen.

Was das Geschlecht der in der Tabelle aufgezählten Patienten betrifft, so handelt es sich um 18 Frauen und 15 Männer. Es fallen also auf das weibliche Geschlecht 54,5 %, auf das männliche 45,5 %. Es lässt sich allerdings bei diesem kleinen Material aus solchen Zahlen kein bestimmter Schluss ziehen auf häufigere Erkrankung des einen oder andern Geschlechtes. Allein Bezold (45, p. 84 u. 85) macht darauf aufmerksam, dass bei diesem Process das weibliche Geschlecht stärker betheiligt sei als das männliche. Während Bezold die Betheiligung des weiblichen Geschlechtes an den Ohrenkrankheiten überhaupt aus seinen statistischen Zusammenstellungen auf 42 % berechnet, ist das weibliche Geschlecht bei den Sklerosirungsprocessen am Schallleitungsapparat nach langjährigen Beobachtungen Bezold's in seiner Praxis wie folgt vertreten:

1884—1886 mit 60,2 %
1887—1889 mit 57,4 %
1890—1892 mit 66,1 %.

Bezold erklärt sich dieses Ueberwiegen des weiblichen Geschlechtes aus dem Einflusse der Gravidität und des Puerperiums auf die in Betracht kommenden Processe und erwähnt, dass ein bedeutender Procentsatz der Frauen den Beginn ihrer Schwerhörigkeit oder eine wesentliche Verschlechterung auf Schwangerschaft oder Wochenbett zurückführte. Jedenfalls wird es angezeigt sein, in Zukunft diese Erscheinung genau zu berücksichtigen. Es wäre ja denkbar, dass während der Gravidität auch im Gehörorgane eine Osteophytenbildung stattfände.

Von manchen Autoren wird die Synostose des Steigbügels für eine Altersveränderung gehalten, für einen senilen Process. Um über diese Frage einen gewissen Aufschluss zu bekommen, sollte man aber

Autor	Geschlecht	Alter des Patienten bei der Section	Alter des Patienten bei Beginn der Krankheit	Angegebene Ursache	Heredität	Besondere Bemerkungen.
1. Voltolini (1) 16 p. 347 .	Frau	47	27	Knall eines Flintenschusses.		
2. Voltolini (2) 19 p. 111 .	Frau	68	58			
3. Toynbee (1) 43 p. 284 .	Mann	47	—	Rheuma, Gicht.	—	Potator.
4. Toynbee (2) 43 p. 285 .	Mann	90	40	Rheuma, Gicht.		
5. Toynbee (3) 43 p. 286 .	Mann	60	24	—	Mehrere Brüder u. Schwestern wurden im gleichen Alter allmälig schwerhörig	Mann von unmässigen Gewohnheiten.
6. Lucae (1) 21 p. 77 . . .	Mann	70	38	Fall.		
7. Lucae (2) 21 p. 79 . . .	Mann	50	45	Sturz vom Pferde.		
8. Voltolini (3) 22 p. 213 .	Frau	49	39			
9. Lucae (3) 23 p. 84 . . .	Mann	43	40			
10. Moos (1) 24 p. 190 . . .	Mann	54	39	Häufige Erkältungen.		
11. Moos (2) 24 p. 194 . . .	Mann	64	—			
12. Schwartze (1) 25 p. 289 .	Frau	58	50			
13. Schwartze (2) 27 p. 250 .	Frau	37	12	Eiteriger Catarrh der Paukenhöhle nach Scharlach im 12. Jahre.		
14. Schwartze (3) 27 p. 251 .	Frau	34	29	Häufige Erkältungen.		
15. Schwartze (4) 28 p. 258 .	Mann	40	35	Häufige Erkältungen.		

17. Schwartze (6) 28 p. 261 .	Frau	56	—	—	—	Blödsinnig.
18. Tröltsch (1) 29 p. 72 . .	Frau	66	—			
19. Magnus (1) 32 p. 268 . .	Frau	ca. 50	—	—	Vater, 6 Geschwister und 1 Neffe schwerhörig. In der Familie schon seit drei Generationen Schwerhörigkeit.	
20. Voltolini (4) 33 p. 150 .	Mann	53	36	Erkältung.		
21. Bezold (1) 35 p. 45 . . .	Mann	53	—			
22. Katz (1) 36 p. 889 . . .	Frau	39	26	Rheuma.	Vater der Patientin mit 60 Jahren erheblich schwerhörig.	
23. Bezold (2) 38 p. 267 . .	Frau	65	27	Im Anschluss an Typhuss.	Vater und Schwester schwerhörig.	
24. Politzer (1) 40 p. 314 . .	Frau	77	—			
25. Politzer (2) 40 p. 315 . .	Frau	86	—			
26. Politzer (3) 40 p. 316 . .	Frau	75	—			
27. Politzer (4) 40 p. 317 . .	Frau	75	—			
28. Politzer (5) 40 p. 319 . .	Frau	50	36			
29. Politzer (6) 40 p. 320 . .	Mann	86	35	Nach Typhus.		
30. Politzer (7) 40 p. 321 . .	Frau	88	70			
31. Bezold (3) 41 p. 000 . .	Mann	24	17	—	Bruder und Schwester schwerhörig.	
32. Siebenmann (1)	Mann	46	15	—	2 Brüder und 1 Schwester des Vaters sowie 1 Cousine schwerhörig.	
33. Siebenmann (2)	Mann	59	—			

nicht, wie es bis jetzt meistens, z. B. auch von Panse, geschehen ist, das Alter der Patienten bei der Section in Betracht ziehen, sondern man sollte das Alter beim Beginn der Erkrankung festzustellen suchen und in Berechnung bringen. Man muss eben bedenken, dass dieser Krankheitsprocess in der Regel ein für das Leben der Patienten ganz ungefährlicher ist und direkt wohl niemals den Tod herbeiführt. Zudem entstammt ein jedenfalls nicht unerheblicher Theil der Gehörorgane, welche zur Untersuchung kamen, den Insassen von Versorgungshäusern, wo ja fast ausschliesslich alte Leute untergebracht sind. Wenn wir unsere in obiger Tabelle angeführten Fälle in Bezug auf das Alter bei der Section vergleichen, so kommen wir zu dem Schlusse, dass allerdings der grössere Theil der Fälle höheren Altersklassen angehört und verhältnissmässig viele sehr alte Leute unter diesen Patienten sich befinden. Ziehen wir aber das Alter, in welchem die ersten Erscheinungen der Krankheit auftraten, in Betracht, so kommen wir zu einem andern Resultat. Von den in obiger Tabelle angeführten 33 Fällen konnte ich bei 22 Kranken das Alter bei Beginn der Krankheit aus der Litteratur feststellen. Dabei zeigt sich nun, dass die grosse Mehrzahl der Fälle im mittleren Lebensalter beginnt, zwischen 20 und 50 Jahren, und dass nur ganz vereinzelte Fälle im höhern Alter beginnen. Folgende Zusammenstellung möge das oben Gesagte bestätigen:

Es waren im Alter von	bei der Section	bei Beginn der Krankheit
10—20 Jahren	—	3
20—30 „	1	5
30—40 „	3	8
40—50 „	6	3
50—60 „	9	2
60—70 „	6	—
70—80 „	4	1
80—90 „	3	—
90—100 „	1	—

(Zu den Zusammenstellungen muss ich noch bemerken, dass die Zahlen nicht die Anzahl der Gehörorgane, sondern die Zahl der Patienten bezeichnen.)

In der gesammten Litteratur habe ich kein Beispiel gefunden, wo das Leiden schon im ganz jugendlichen Alter von 1—10 Jahren constatirt werden konnte. Die soeben festgestellten Thatsachen stimmen

auch mit den Beobachtungen von Bezold überein, welcher schreibt (45): »Ausser der durchgängig geringen Betheiligung des kindlichen Lebensalters an der Gruppe 2 (Sclerosirungsprocesse am Schallleitungsapparat) finden sich in ihr vorwiegend Erwachsene in den ersten Decennien, während das höhere Alter vom 50. Jahre ab nur spärlich vertreten ist.«

Eine bedeutende Rolle in der Aetiologie der knöchernen Stapesfixation spielt ohne Zweifel auch die Heredität, worauf Bezold ebenfalls hinweist. Er richtete in den Jahren 1884—1889 seine Aufmerksamkeit bei seinen Patienten auf die erbliche Belastung und fand, dass bei den mit Sclerosirungsprocessen am Schallleitungsapparat Behafteten

1884—1886 51,8 %
1887—1889 51,9 %

aus Familien stammten, in denen Schwerhörigkeit häufig vorkam. Wie aus unserer Tabelle ersichtlich ist, hatten 6 von 32 Patienten in ihrer Familie entweder unter ihren Geschwistern oder in aufsteigender Linie einen oder mehrere Schwerhörige. Auch Prof. Siebenmann stellte in seiner Praxis Nachforschungen an über die hereditären Verhältnisse bei knöcherner Stapesfixation, und zwar ging er sehr genau vor, indem er über Kinder, Geschwister, Eltern, Geschwister der Eltern, und über die Grosseltern der Patienten Aufschluss verlangte. Ferner wurden jene Patienten, in deren Familie nur ein Glied und zwar erst im hohen Alter schwerhörig geworden war, nicht zu den Fällen gezählt, bei denen hereditäre Einflüsse eine Rolle spielen dürften, sondern zu letzteren wurden nur jene Kranken gerechnet, bei denen wenigstens ein Familienmitglied im jugendlichen oder mittleren Alter allmählich schwerhörig geworden war. Unter 100 auf die letzten 9 Jahre vertheilten Fällen, bei denen diesbezügliche Angaben vorhanden sind, befanden sich 35, bei denen entschieden hereditäre Einflüsse nachzuweisen waren. Unter diesen 35 Patienten befindet sich einer, dessen Vater und sämmtliche 8 Geschwister des Vaters an progressiver Schwerhörigkeit leiden. Ferner findet sich als Curiosum eine Patientin dabei, deren Mutter und Grossmutter mütterlicherseits wie sie selbst in jungen Jahren auf einem Ohre allmählich schwerhörig wurden, während das andere Ohr ganz gesund blieb.

Auch die Thatsache, dass der Process gewöhnlich beidseitig sich entwickelt und meistens auf beiden Seiten sich auch an die nämlichen Grenzen hält, legt uns die Annahme nahe, dass constitutionelle Anomalien in der Aetiologie der Krankheit eine gewisse Rolle spielen.

Von den in unserer Tabelle aufgezählten Kranken führten fünf den Beginn der Erkrankung auf Erkältungen zurück. Es lässt sich in der That nicht von der Hand weisen, dass intensive Durchkältung des Körpers in der Aetiologie der Stapesfixation eine gewisse Rolle spielt, wie auch folgende Beispiele aus der Praxis von Prof. Siebenmann zeigen dürften:

1) R. W., Ingenieur der Oberländer Bahnen, 27 Jahre alt, war im Verlaufe eines halben Jahres allmählich auf beiden Ohren schwerhörig geworden. Hörweite für Flüstersprache rechts 15, links 350 cm. Trommelfellbild ohne Abnormität, normale Einströmegeräusche beim Catheterismus, keine Hörverbesserung nach Lufteintreibungen. Das functionelle Prüfungsresultat entspricht durchaus dem Bilde der Stapesankylose. Nach Angabe des sehr zuverlässigen Patienten sind ungefähr gleichzeitig mit ihm zwei andere Angestellte der nämlichen Bahn allmählich schwerhörig geworden. Alle drei Männer mussten während des vorhergehenden strengen Winters öfters in Temperaturen von — 12 bis 15° R. lange Fahrten im schneidenden Wind und Schneegestöber in höhere Gebirgsstationen ausführen. Bei allen dreien war der Zustand trotz sofort requirirter Hülfe von Seite tüchtiger Fachmänner irreparabel. Bei allen dreien zeigte sich der Beginn der Schwerhörigkeit im unmittelbaren Anschluss an eine starke allgemeine Durchkältung und steigerte sich merklich im Verlaufe einiger Tage unter Ohrensausen, aber ohne die geringsten Schmerzen. Eine spätere Controlle des nämlichen Patienten setzte die Richtigkeit der Diagnose ausser Zweifel.

2) C. H., Student, vorher völlig normalhörig, blieb bei einer Gletscherpartie während 6—8 Stunden im Schneegestöber zurück. Er wurde dann zu Thal getragen und vom nämlichen Tage an entwickelte sich ziemlich rapid eine beidseitige progressive Schwerhörigkeit unter dem reinen und vollständigen Bilde der Stapesankylose.

In dreien von unseren 33 Fällen soll die Schwerhörigkeit im Anschlusse an eine acute Infectionskrankheit aufgetreten sein (Fall 13, 23, 29), und es figuriren in diesen Fällen Scharlach und Typhus als ursächliche Momente. Es sind dies beides Erkrankungen, welche erfahrungsgemäss oft acute Mittelohrentzündungen im Gefolge haben. Auf welche Weise vielleicht im Anschluss an letztere Erkrankung sich knöcherne Stapesankylose bilden kann, darauf werde ich im nächsten Abschnitt zu sprechen kommen.

In drei in der Tabelle angeführten Fällen von Toynbee und Katz (3, 4 und 22) werden Rheuma und Gicht als ursächliche Momente

angeführt. Während Katz seinen Fall für eine primäre rheumatische Entzündung an der Verbindung des Steigbügels mit dem Vorhofe hält, betreffen die zwei Fälle von Toynbee schon längere Zeit an Gicht und Rheumatismus leidende Individuen. Unsere Nachfragen, die bei dem Material der Basler Poliklinik seit Jahren systematisch auch auf diesen Punkt gerichtet waren, ergaben insofern ein negatives Resultat, als Rheumatiker keinen abnorm hohen Procentsatz der an knöcherner Stapesankylose Leidenden bilden.

Zum Schlusse wären noch einige Gelegenheitsursachen zu erwähnen, auf welche einzelne Patienten den Beginn ihrer Ohrenkrankheit zurückführten: Fall, Sturz vom Pferde, Knall eines Flintenschusses. Man könnte nun allerdings bei einem Trauma des Schädels an eine Fractur in der Umgebung der Fenestra ovalis und nachfolgende Stapesfixation durch Callusbildung denken. Allein im Allgemeinen ist jedenfalls auf solche Aussagen der Patienten nicht besonders viel Werth zu legen. Da es sich bei der Synostose des Steigbügels um ein meistens schmerzlos verlaufendes Leiden handelt, bei welchem ganz allmählich Functionsstörung eintritt, so liegt es nahe, dass manche Kranke, wie dies auch bei andern schleichenden Krankheiten bisweilen zutrifft, als Ursache ihres Leidens ein mit demselben in keinem Zusammenhang stehendes Ereigniss angeben.

IV. Pathologische Anatomie.

Wie ich bereits bei der Besprechung der Litteratur hervorhob, hat zuerst Toynbee zahlreiche pathologisch-anatomische Untersuchungen von Gehörorganen vorgenommen. In seiner tabellarischen Uebersicht der an 1149 erkrankten Gehörorganen gefundenen Veränderungen (9) zählt er 136 Fälle von Verwachsung des Steigbügels mit dem ovalen Fenster auf. Leider ist aus den Zusammenstellungen Toynbee's nicht sicher zu ersehen, welche Fälle knöcherne Fixation zeigten. Nur in ganz wenigen Fällen drückt sich Toynbee so bestimmt aus, dass man sicher annehmen kann, es handle sich dabei um knöcherne Stapesfixation. Auch Panse war es selbst bei Besichtigung der Sammlung Toynbee's nur bei wenigen Präparaten möglich, sie als Fälle von deutlich ausgesprochener knöcherner Ankylose auszuscheiden. Wir müssen uns also an die von andern Autoren später und genauer beschriebenen Fälle halten.

Was zunächst die gröbern Verhältnisse betrifft, so sei vor allem bemerkt, dass die meisten Autoren die Doppelseitigkeit des Leidens betonen. Ich habe 29 Fälle, bei denen bestimmte diesbezügliche Angaben vorhanden waren, in der Litteratur gefunden. Unter diesen 29 Fällen befinden sich 26, bei denen die Affection beidseitig war.

In Bezug auf die Form und Lokalisation der Synostose sind sehr verschiedene Befunde beschrieben worden:

Es kann die Synostose zu Stande kommen durch einfache Verkalkung oder Verknöcherung des Lig. annulare, wie ein solcher Fall von Lucae beschrieben wurde (21, p. 78). Ferner sind einzelne Fälle beschrieben, wo durch Knochenveränderungen am Fensterrahmen die Nische des Foramen ovale derart verengt wurde, dass dadurch die Stapesschenkel unbeweglich fest eingekeilt (aber nicht verwachsen) waren. Solche Fälle wurden publicirt von Tröltsch (18, p. 27) und Schwartze (28, p. 260). Lucae (23, p. 84) beschrieb einen Fall, wo die Synostose des Stapes einzig durch knöcherne Verschmelzung des vordern Steigbügelschenkels mit dem Promontorium zu Stande gekommen war. Weitaus der grösste Theil der knöchernen Stapesankylosen wird aber bedingt durch eine totale oder partielle Verwachsung der Steigbügelfussplatte oder der Fussplatte sammt einem Theil der Schenkel mit der Nischenwand des Foramen ovale. Es kommen hier die mannigfachsten Uebergänge vor von der Bildung einer einfachen, ganz feinen Knochenbrücke zwischen Stapesplatte und Fensterrahmen bis zu jenen Fällen, wo die ganze Platte oder diese und ein grösserer Theil der Stapesschenkel eine einzige zusammenhängende Knochenmasse mit dem Fensterrahmen bilden. In unserem 1. Falle fand sich z. B. eine totale knöcherne Verwachsung der Stapesplatte mit dem spongiösen Fensterrahmen, während es sich in unserem 2. Falle um eine partielle Synostose handelte, die in einzelnen vom Fensterrahmen zur Stapesplatte verlaufenden Verbindungsbrücken bestand, zwischen denen sich Partien befanden, wo der Zwischenraum zwischen Stapesplatte und Fensterrahmen von normalem Ligament ausgefüllt wurde. Die Steigbügelfussplatte ist gewöhnlich mehr oder weniger stark verdickt und prominirt in vielen Fällen in das Vestibulum. In manchen Fällen ist auch der Fensterrand wallartig verdickt. Die Bildung eines solchen Knochenwalles um das ovale Fenster auf seiner vestibularen Fläche war in unserem 1. Falle vorhanden. Auch die Stapesschenkel sind manchmal sehr beträchtlich verdickt, wie z. B. im linken Felsenbein unseres 2. Falles. Die an der Synostose theilnehmenden veränderten Knochenpartien haben gewöhnlich

am fixirten und entkalkten Präparat im Gegensatz zum umgebenden Knochen eine blassere Farbe, indem sie entweder blassgelb oder geradezu kreideartig weiss erscheinen.

Die eben beschriebenen Veränderungen beschränken sich in den meisten Fällen auf die Gegend des ovalen Fensters, welche für dieselben eine Prädilectionsstelle bildet, worauf zuerst Schwartze (27) 1869 ausdrücklich hingewiesen hat. Allein unsere beiden neuen Fälle beweisen im Einklang mit dem obgenannten Fall von Politzer, dass die Knochenerkrankung die Gegend des ovalen Fensters überschreiten, auf die Schnecke übergreifen und letztere sogar vollkommen umziehen kann. Je nach der Ausbreitung des Processes können dann secundäre Veränderungen im nervösen Apparat sich bilden.

Die feineren histologischen Vorgänge, welche der knöchernen Ankylose zu Grunde liegen, waren bis zum Jahre 1890 nicht bekannt. Wir besitzen, wie schon aus dem früher Gesagten hervorgeht, nach dieser Richtung bisher nur vier Berichte, einen von Katz (36 p. 889), zwei von Bezold (38 und 41) und einen von Politzer (40). Da ich die Resultate dieser mikroskopischen Untersuchungen bereits bei der Besprechung unserer neuen Fälle erwähnt habe, so verweise ich, um Wiederholungen zu vermeiden, auf jene Stelle (p. 38—40).

Was die pathologisch-anatomische Deutung dieser und unserer Befunde betrifft, so ist dieselbe erst in den letzten Jahren ebenfalls durch die Untersuchungen von Katz, Bezold und Politzer eine bestimmtere geworden.

Während man in früherer Zeit alle Synostosen des Steigbügels für eine Folge von chronischen Katarrhen der Trommelhöhlenschleimhaut hielt, beschrieb Lucae 1867 zuerst einen Fall (23), bei welchem das Leiden durch eine vom Promontorium zum vordern Steigbügelschenkel gehende und mit letzterem verwachsene Hyperostose verursacht war, während jede Spur einer vorhergegangenen Entzündung fehlte.

Im gleichen Jahre publicirte Moos zwei Fälle von Hyperostose des Felsenbeins mit doppelseitiger Ankylose des Steigbügels (24, p. 8 dieser Arbeit). Während Moos den einen Fall als primär ostistischen Process bezeichnete, fasste er den andern als durch circumscripte Periostitis an der Labyrinthwand entstanden auf. Aehnliche Fälle wurden beschrieben von Schwartze und Habermann (37), bis endlich durch die genauen Untersuchungen Bezold's und Politzer's gezeigt wurde,

dass die Synostose des Steigbügels wohl in den meisten Fällen bedingt ist durch eine primäre Knochenerkrankung.

Bezold kam in seinem 1893 publicirten Falle (38), über welchen ich p. 13 und 14 referirte, zu dem Schlusse, dass die knöcherne Verwachsung zwischen einem Theil der Steigbügelfussplatte und dem Pelvis ovalis zu Stande gekommen sei durch eine scharf umschriebene chronisch-entzündliche Erkrankung des Knochens in der Umgebung der Fussplatte und in dieser selbst. Diese Knochenerkrankung — nimmt Bezold an — habe nach ihrem mikroskopischen Verhalten entweder im Knochen selbst oder vom Periost der Nische des ovalen Fensters ihren Ausgang genommen.

Politzer ist der Ansicht, dass es sich bei seinen 16 Fällen (40) stets um eine primäre Knochenerkrankung handle, welche nicht vom Periost, sondern vom Knochen selbst ausgegangen sei. Er stützt seine Ansicht namentlich auf die Thatsachen, dass in den meisten Fällen Veränderungen in der Mittelohrschleimhaut fehlen und dass die grössten Veränderungen sich in den tiefsten Schichten der Labyrinthkapsel vorfinden. Dem ist entgegenzuhalten, dass das neugebildete Knochengewebe wohl in allen bis jetzt beschriebenen und auch in unsern vier Fällen bis zum Periost der Paukenhöhle, des Pelvis ovalis und des Vorhofs reicht, resp. unter diesem liegt. Ferner kann die Thatsache, dass sich die stärksten Veränderungen in den tiefen Schichten der Labyrinthkapsel finden, nicht als Beweis betrachtet werden dafür, dass diese Veränderungen auch immer in den tiefern Schichten beginnen.

Hanau äusserte sich auf Grund der von ihm untersuchten Präparate unserer Fälle über die Art des Krankheitsprocesses folgendermaassen: „Der Process an der Steigbügelplatte stellt sich, nach allgemeinen osteopathologischen Erfahrungen beurtheilt, dar als eine Hyperostose mit Umbau des Knochens. Der alte Knochen verschwindet, und es tritt an seine Stelle eine weit dickere Knochenmasse. Der Knorpel geht verloren.

Am Fensterrand findet auch ein Umbau des Knochens und Hyperostose statt. Dadurch wird der alte compacte Knochen ersetzt durch neugebildeten, mehr lockeren. Der benachbarte Facialiscanal ist zum Theil in diesen Process hineingezogen. Das neugebildete Knochengewebe sowohl der Stapesplatte wie des Fensterrandes wachsen sich entgegen und verschmelzen mit einander, wahrscheinlich durch metaplastische Knochenbildung im Ligamentum annulare. Ueber die Abgrenzung der

anatomischen Bilder verschiedener Stadien in Bezug auf den Bau des neugebildeten Knochens lassen sich auf Grund des vorliegenden Materials noch keine Schlüsse ziehen."

Wie aus dem Vorhergehenden zu ersehen ist, decken sich die Schlussfolgerungen, welche Bezold, Politzer und Hanau über die pathologisch-anatomische Beurtheilung des Processes ziehen, bis zu einem gewissen Grade, indem alle zu dem Schlusse kommen, dass es sich um eine Neubildung von Knochen, um eine Hyperostose der knöchernen Labyrinthwand, handle, welche allmählich das normale Knochengewebe ersetze. Einzig. was den Ursprung dieser Knochenneubildung betrifft, kommen Politzer und Hanau auf Grund ihrer Untersuchung verschiedener Präparate zu differenten Schlüssen. Während Bezold die Frage nicht ganz erledigt, ob der neugebildete Knochen vom Periost oder vom Knochen selbst seinen Ursprung genommen hat, vertritt Politzer die Ansicht, dass in seinen Präparaten die Neubildung vom Knochen selbst ausgegangen ist. Hanau betrachtet den neugebildeten Knochen unserer Präparate eher — wie Bezold — als metaplastischen, vom Periost ausgehenden Bindegewebsknochen.

Ueber die Abgrenzung verschiedener Stadien lässt sich bei dem vorliegenden Material folgendes bemerken: Mit grösster Wahrscheinlichkeit finden sich die ältesten Veränderungen im Knochen in der Umgebung des ovalen Fensters, da ja dieses nach allgemeiner Erfahrung die Prädilectionsstelle für die in Betracht kommende Erkrankung bildet. Von hier aus schreitet dann der Erkrankungsprocess weiter und es wären dementsprechend die am weitesten vom ovalen Fenster entfernten Veränderungen die jüngsten. Es würden also wohl in unserem ersten Falle die in der Spitze der Schnecke gefundenen Veränderungen das jüngste Stadium des Processes darstellen, während die Stellen mit den gewaltigen gefäss- und zellenarmen Räumen in der Umgebung des ovalen Fensters das älteste Stadium wären. Ebenso wäre in unserem zweiten Fall das relativ lockere Knochengewebe in der Umgebung der Fenestra ovalis das ältere Stadium, während das compactere Knochengewebe der Stapesplatte als jüngeres Stadium aufzufassen wäre. Trotzdem wir es in unsern beiden Fällen mit sehr alten Processen zu thun haben, die beide wenigstens 30 Jahre lang dauerten, so spricht in den Präparaten nichts dafür, dass der Ausgang des Processes etwa ein Verschwinden der spongiösen Räume und eine Bildung von solider Compacta wäre.

Was die ziemlich rasch im Anschluss an acute Mittelohrentzündungen, namentlich nach acuten Infectionskrankheiten aufttretenden

Steigbügelsynostosen betrifft (vergl. p. 46) so dürften diese Fälle insofern von den langsam, schleichend, ohne vorhergehende Veränderungen in der Paukenhöhlenschleimhaut auftretenden zu trennen sein, als bei ihnen möglicherweise eine von der acuten Entzündung der Paukenhöhlenschleimhaut fortgeleitete Periostitis ossificans zur Knochenneubildung in der Labyrinthkapsel führen dürfte.

Wie ich bei der Besprechung der Litteratur hervorhob, wurden schon von Toynbee einzelne Fälle mit rheumatischer oder gichtischer Diathese in Zusammenhang gebracht, und Katz bezeichnete seinen 1890 beschriebenen Fall geradezu als eine primäre Arthritis auf rheumatischer Grundlage. Die Verhältnisse, wie sie bis jetzt durch die mikroskopischen Untersuchungen wenigstens theilweise klargelegt wurden, liessen sich eher als mit den rheumatischen Gelenkaffectionen mit den bei Arthritis deformans vorkommenden Zuständen vergleichen. Wir denken dabei speciell an die an der Wirbelsäule vorkommenden Veränderungen, wo es durch Verschwinden des Knorpels und durch Knochenwachsthum sowohl an den Gelenkflächen der Wirbel wie in den Zwischenbandscheiben zur knöchernen Ankylose der ganzen Wirbelsäule kommen kann. Die bis jetzt vorliegenden Untersuchungen gestatten aber noch nicht, hierüber schon jetzt etwas Bestimmtes auszusagen.

V. Symptome und Verlauf.

Das hervorragendste und in allen Fällen vorhandene Symptom ist die Schwerhörigkeit. In seltenen Fällen tritt ganz plötzlich, im Verlaufe weniger Stunden oder Tage, eine hochgradige Gehörsabnahme ein, wie dies für einzelne nach heftigen Durchkältungen des ganzen Körpers auftretende Fälle constatirt worden ist. Die grosse Mehrzahl der Stapessynostosen zeigt aber einem mehr oder weniger schleichenden Verlauf, in dem ganz allmählich, selten im Verlauf von Monaten, meistens im Laufe von Jahren und Jahrzehnten erst die Schwerhörigkeit höhere Grade erreicht. Daneben kommen allerdings Fälle vor, bei denen die Schwerhörigkeit ganz allmählich beginnt und später der schleichende Verlauf zeitweise durch rapide Gehörsverschlimmerung unterbrochen wird, wie dies in unserem zuerst beschriebenen Falle eintraf. Was den Grad der Schwerhörigkeit betrifft, so sei hier bemerkt, dass in den meisten Fällen noch laute Sprache am Ohr mehr oder weniger gut verstanden wird; es sind aber auch eine Anzahl Fälle von Synostose beschrieben, wo schliesslich völlige Taubheit wenigstens

für die Sprache eingetreten war. Bei den letzteren Fällen handelt es sich wohl immer um sehr vorgeschrittene Stadien des Leidens, wo der Krankheitsprocess grosse Ausdehnung angenommen hat und entweder das runde Fenster oder die nervösen Gebilde secundär afficirt sind, Veränderungen, wie sie sich theilweise bei unserem ersten Falle zeigten.

Was die Form der Schwerhörigkeit betrifft, so wird dieselbe hauptsächlich durch die functionelle Hörprüfung ermittelt, um deren Ausbildung sich Bezold das grösste Verdienst erworben hat. Wie ich bereits im ersten Theil der Arbeit hervorhob, hat Bezold zuerst festgestellt, dass eine zu straffe Anspannung des Schallleitungsapparates eine Verminderung der Luftleitung und eine entsprechende Steigerung der Knochenleitung wenigstens für die tiefen Töne zur Folge habe. In der That fällt der Rinne'sche Versuch bei beginnender Stapesfixation verkürzt positiv, bei vorgeschrittenen Fällen dagegen stark negativ aus. Bezold war in der Lage, zum ersten Mal die pathologisch-anatomischen Verhältnisse eines Falles von knöcherner Stapesfixation, bei welchem er 8 Monate vor der Section eine genaue functionelle Prüfung vorgenommen hatte, demonstriren zu können (35, p. 45). Hier wie bei allen später beschriebenen Fällen, bei denen eine functionelle Prüfung vorlag, (Katz, Bezold, Politzer) fiel der Rinne'sche Versuch negativ aus. Eine weitere Erscheinung, welche nach Bezold die uncomplicirte Fixation des Schallleitungsapparates charakterisirt, ist der Ausfall eines grösseren Stückes der Tonscala an ihrem unteren Ende für die Luftleitung. Auch dieses Symptom traf bei den Bezold'schen Fällen zu; bei unseren beiden fehlt leider nach dieser Richtung hin die entsprechende Prüfung.

Der p. 11 erwähnte Fall von Magnus zeigt, dass ausnahmsweise bei der Stapesankylose Tonlücken vorkommen können. Indessen handelt es sich hier jedenfalls um complicirende Veränderungen an der Schnecke, wie z. B. wir dieselben in unserem Falle I angetroffen haben. Ich bin in der Lage einen ähnlichen Fall von Siebenmann mittheilen zu können:

J. F., Postmeisterssohn aus Sch., 22 Jahre alt, gab am 21. Juli 1893 folgende Anamnese zu Protocoll: Lernte rechtzeitig sprechen. Seit dem 15. Lebensjahre zeigte sich allmählich zunehmende Schwerhörigkeit, beständiges Ohrensausen, kein Schwindel. Er ist das älteste von 7 Geschwistern, von denen die Andern alle gesund sind und normal hören. Ein Onkel und eine Tante mütterlicherseits sind schon im juvenilen Alter allmählich ertaubt.

Status: Beide Trommelfelle normal. Cavum retronasale und Tubenöffnung normal. Hörweite beiderseits 0 cm für Conversationssprache. Catheterismus mit normalem Einströmegeräusch, bessert H nicht. Schwabach a′ + 15, Rinne rechts — 0, links — x (wegen starkem Ohrensausen nicht genau bestimmbar).

Die Prüfung des percipirbaren Tonumfanges ergiebt rechts als obere Tongrenze Galton 10,3, links 8,6 (normal 1,5). Untere Tongrenze beiderseitig A (wird nur bei starkem Anschlag gehört). Das dazwischenliegende Scalenstück wird bis auf cis‴ herunter mit der Pfeife geprüft, von dort weg abwärts mit Stimmgabel a″, a′ a. Dabei ergiebt sich, dass a′ nur links, rechts aber nicht gehört wird, dass somit in dieser Gegend rechts eine Tonlücke besteht, deren Umfang allerdings nicht genau bestimmt werden konnte, weil damals die continuirliche Tonreihe noch nicht zur Verfügung stand, welche aber jedenfalls nach dem oben erwähnten Ergebnisse weder bis a″ hinauf noch bis zu a hinunter reichte.

In neuester Zeit stellte Zwaardemaker (46) ein neues Initialsymptom für „Sclerose“ auf. Es soll sich nämlich beim Beginn des Leidens fast immer eine Verschiebung der oberen Tongrenze über die normale Grenze hinaus finden; diese Verschiebung nach oben soll während der ersten Jahre der Krankheit bestehen bleiben, um dann allmählich unter die normale Grenze zu sinken. Ob aber auch diejenigen Krankheitsprocesse, welche in einer primären Erkrankung der knöchernen Labyrinthkapsel bestehen, dieses Symptom bieten, ist nach Zwaardemaker noch unsicher. Die Ergebnisse der functionellen Prüfung am Material der Basler Poliklinik bestätigen durchwegs diese Behauptung Zwaardemaker's nicht.

Eine Erscheinung, welche sich oft bei knöcherner Stapesfixation findet, ist die Parakusis Willisii, das Besserhören bei Einwirkung starken Schalles. Nach den Auseinandersetzungen von Siebenmann können wir uns das Auftreten dieser Erscheinung bei Stapesfixation nicht unschwer folgendermaassen erklären: Wie bereits erwähnt wurde, zeigen diese Kranken gewöhnlich Ausfall eines grösseren Stückes der Tonscala an ihrem unteren Ende für die Luftleitung. Nun geben die Patienten gewöhnlich an, dass sie beim Eisenbahnfahren, beim Fahren im Wagen, bei starkem Strassenlärm, beim Trommelschlag u. s. w. besser hören. Es sind dies alles Geräusche, die sich zum grossen Theil aus tiefen Tönen zusammensetzen und welche unsere Kranken deshalb gar nicht oder nur sehr abgeschwächt hören. Auf der anderen Seite aber pflegen Normalhörende, wenn sie bei diesen Geräuschen sich unterhalten, sehr laut zu sprechen. Die Kranken hören dann die abnorm kräftig gesprochenen

Worte entsprechend deutlicher, da ja der für das Sprachverständniss wichtigste Theil der Scala mit seiner relativ hohen Tonlage von ihnen meist noch percipirt wird und sie durch den Lärm des Wagens etc. aus obengenannter Ursache dabei nicht wesentlich gestört werden.

Ausser der Schwerhörigkeit finden sich bei knöcherner Stapesfixation noch einige andere subjective Symptome, nämlich Geräusche, Schwindelerscheinungen und Schmerzen.

Subjective Geräusche sind bei den Steigbügelsynostosen häufig vorhanden. Bezold constatirte sie bei 77—78 % seiner Fälle. Auch Politzer (40) giebt an, dass in mehr als $^2/_3$ der von ihm beschriebenen Fälle continuirliche, vehemente, subjective Geräusche bestanden. Bei den Fällen, die ich aus der Litteratur zusammenstellte, waren subjective Geräusche in 39,6 % angegeben. Es sind Geräusche von sehr verschiedenem Charakter beschrieben worden. Bald handelte es sich um sausende, bald um brausende, bald um klingende Geräusche. Merkwürdige Geräusche beschreibt ein Patient von Moos (24, p. 190): Zuerst beidseitiges Sausen, „später rechts ein continuirliches Brausen, bald von Hahnenkrähen, bald von Pistolenschüssen unterbrochen, links bei mässiger Stärke gleich einem fortwährenden Ausströmen von Lava aus dem Krater eines Vulkans, wenn heftig, gleich dem Lärm der plötzlichen Eruption eines Vulkans.“ Ein Patient von Voltolini (22, pag. 213) beschreibt neben Sausen ein Klopfen „als wenn man auf Eisen klopft.“ Die Geräusche traten bald continuirlich, bald intermittirend auf. Sie erreichten in einem Falle eine solche Heftigkeit („unerträgliches Getöse im Kopfe“), dass sie den Patienten zum Selbstmord trieben. Auch in unserem ersten Falle war unbedeutendes Ohrensausen vorhanden.

Schwindelerscheinungen sind bei Weitem nicht so häufig wie die Geräusche. Während Bezold in den Jahren 1884—1889 bei 22—32 % seiner Fälle Ohrenschwindel fand, war diese Erscheinung in den von mir zusammengestellten Fällen bei 9,9 % angegeben. In unserem I. Falle zeigte sich Ohrenschwindel nur vorübergehend im 21. Jahre.

Schmerzen werden von Siebenmann nicht selten beobachtet. In einelnen Fällen werden Druck- und Spannungsgefühl, hier und da auch zuckende oder stechende Schmerzen angegeben und zwar werden diese Schmerzen bald hinter das Ohr in die Gegend des Processus mastoideus, bald in die Tiefe des Gehörgangs verlegt. Ob diese Schmerzen

in einem directen Zusammenhang stehen mit der Synostose, ob sie vielleicht durch periostitische Processe oder durch das Uebergreifen des Krankheitsprocesses auf den Knochencanal des Nerv. facialis, wodurch dessen sensible Fasern lädirt würden, veranlasst werden, muss dahingestellt bleiben. Thatsache ist, dass sie in unseren Krankenjournalen bei ca. $^1/_5$ sämmtlicher Fälle wenigstens zeitweise vorhanden waren. Uebrigens hat auch Zwaardemaker (46) auf dieses Symptom aufmerksam gemacht.

Das Krankheitsbild der knöchernen Stapesankylose zeichnet sich aus durch das Fehlen von objectiv nachweisbaren Erscheinungen. Es ist nur ein einziges Symptom zu erwähnen, dessen Vorhandensein dazu angethan ist, im Verein mit den subjectiven Erscheinungen die Diagnose zu stützen: Eine hie und da vorkommende Hyperämie am Promontorium oder eine Hyperämie der ganzen Paukenhöhlenschleimhaut, vor allem der inneren Trommelfellfläche und des Margo tympanicus. Diese Erscheinung kann als rother Schimmer gesehen werden. Es ist dies ein Symptom, auf dessen diagnostischen Werth Schwartze schon 1870 (28) hingewiesen hat und auf welches Bezold neuerdings aufmerksam macht als auf eine prognostisch ungünstige Erscheinung (45, p. 91).

Was die übrigen Veränderungen am Trommelfell, namentlich die häufig vorkommenden Trübungen betrifft, so gestatten diese jedenfalls keinen Schluss auf tiefere Veränderungen des Ohres.

VI. Die Diagnose

gründet sich auf den Verlauf des Leidens und auf die Resultate der funktionellen Prüfung. Da wir diese Erscheinungen soeben besprochen haben, so ist über die Diagnose wenig mehr zu bemerken. Zeigen sich bei einem allmählich schwerhörig gewordenen Patienten die von Bezold aufgestellten drei Cardinalsymptome: Negativer Ausfall oder wesentliche Verkürzung des Rinne'schen Versuches, Verlängerung der Knochenleitung für die tieferen Töne und Ausfall eines Stückes am untern Theil der Tonscala für die Luftleitung, so können wir mit Sicherheit auf eine Fixation des schallleitenden Apparates schliessen. Ist nun der Trommelfellbefund ein annähernd normaler, sind die Tuben frei durchgängig, zeigt sich beim Catheterismus ein normales Einströmegeräusch und erzielt letzterer keine Hörverbesserung, fehlen anamnestische und objective Anhaltsgründe für das Vorhandensein einer Schleimhautaffection

des Mittelohres oder von Residuen einer solchen, findet sich ferner etwa noch die durchscheinende Hyperämie der Paukenhöhlenauskleidung, so dürfen wir ohne Bedenken die Diagnose auf knöcherne Stapesankylose stellen. Der Vorschlag von Schwartze, ein Stück des Trommelfells zu excidiren und mittelst Spiegel und Sonde von den Verhältnissen am Steigbügel sich zu überzeugen, hat trotz der Ungefährlichkeit eines solchen Eingriffes wenig Beachtung gefunden.

In manchen Fällen ist die Diagnose sehr erschwert dadurch, dass funktionell nicht das reine Symptomenbild der Stapesankylose vorliegt. Es sind dies namentlich jene Fälle, bei denen der Krankheitsprocess bereits zu secundären Veränderungen des nervösen Apparates geführt hat und welche wir in der Gruppe „Dysakusis" der Bezold'schen Statistik wiederfinden. Ich habe vorn einen solchen Fall beschrieben (Fall I). Es ist dies insofern kein reiner Fall von Stapesankylose, als die Neubildung dort die Stapesgegend überschreitet, fast die ganze Schnecke umgiebt, auch die Spindel verändert und in den Nervenscheiden eine Verdickung herbeigeführt hat, die auf die Funktion nicht ohne Einfluss blieb. Daraus erklärt sich auch der funktionelle Befund (Knochenleitung abgeschwächt).

VII. Therapie.

Was zunächt die Prophylaxis betrifft, so dürften nach dieser Richtung Schutz vor intensiver allgemeiner Abkühlung des Körpers (und sofortige kunstgerechte Behandlung der acuten Mittelohrentzündungen ?) in Betracht kommen. Bei Frauen, welche die Symptome der Stapesankylose zeigen, dürfte in Anbetracht der nach Gravidität beobachteten acuten Verschlimmerungen des Leidens (p. 41) Verhinderung der Conception am Platze sein.

Es ist in der Natur des Krankheitsprocesses begründet, dass die Therapie der knöchernen Stapesfixation sehr geringe Erfolge aufzuweisen hat. Mit diesen geringen Erfolgen im Einklang steht die Thatsache, dass eine grosse Anzahl von Mitteln der verschiedensten Art versucht wurden. Wir können die Behandlungsmethoden, die bisher zur Anwendung kamen, eintheilen in mechanische, operative und medicamentöse.

Die mechanischen Methoden haben alle den Zweck, den Steigbügel zu massiren, ihn durch fortgesetzte Einwirkung beweglich zu erhalten, resp. den bereits mehr oder weniger fixirten Stapes durch

Dehnung abnormer Verbindungen wieder mobil zu machen. Zu diesem Zwecke wird vielfach angewandt die Politzer'sche Luftdouche. Delstanche trieb, um die Massage-Wirkung zu verstärken, flüssige Vaseline durch den Catheter in die Paukenhöhle ein. Luftverdünnung und -Verdichtung vom Gehörgange aus wurden empfohlen von Lucae und Delstanche, und letzterer erfand zu diesem Zwecke ein besonderes Instrument, den Raréfacteur. Von Hommel wurde ein ähnlich wirkendes, aber einfacheres Verfahren in Form der Traguspresse empfohlen, und Lucae wandte eine federnde Sonde, neuerdings von französischen Autoren und von Walb mit elektrischem Betrieb versehen, zum gleichen Zwecke an. Auch die Phonotherapie soll durch die Schallvibrationen mobilisirend auf den Schallleitungsapparat einwirken. Es liegt auf der Hand, dass bei knöcherner Stapesfixation alle diese Methoden nicht den geringsten Einfluss haben können, da ja die Intensität der angewandten Kräfte in keinem Verhältniss steht zur Stärke der Fixation. Dagegen ist eine Verschlimmerung in Folge der durch diese Methoden bewirkten Reizung mit nachfolgender Entzündung schon theoretisch wahrscheinlich und wird in der That klinisch nicht selten beobachtet.

Was die operative Behandlung betrifft, so kommt für die knöcherne Stapesfixation die Extraction des Steigbügels in Betracht. Diese Operation wurde bekanntlich zuerst von Kessel (47) ausgeführt. Er entfernte anfänglich bei Hunden den Steigbügel und operirte dann der einfacheren Verhältnisse halber an Tauben, bei welchen die Gehörknöchelchen durch einen einzigen Knochenstab, die Columella, repräsentirt werden. Es zeigten sich bei der Entfernung des Steigbügels der Hunde und der Columella der Tauben keine unangenehmen Nebenerscheinungen, weder Schwindel noch Coordinationsstörungen. Dagegen trat sofort Schwerhörigkeit ein. In der ersten Zeit nach der Operation floss Perilymphe aus dem Labyrinth ab. Sobald aber das eröffnete Fenster mit einer neugebildeten Membran verschlossen war, sistirte der Ausfluss, und das Hörvermögen besserte sich bedeutend. Gestützt auf diese Erfahrungen, wagte es Kessel, die Operation an Menschen vorzunehmen. Es handelte sich um eine Patientin, bei welcher im Anschluss an Scharlach Ohrenfluss, Schwerhörigkeit und subjective Geräusche aufgetreten waren und bei der sich allmählich eine bindegewebige Stapesfixation gebildet hatte. Kessel giebt an, dass nach der Operation die Geräusche verschwanden und das Hörvermögen sich besserte.

Man hatte auch die Wahrnehmung gemacht, dass Patienten, bei

welchen der Steigbügel unfreiwillig entfernt worden oder durch Krankheitsprocesse verloren gegangen war, oft noch ein ganz ordentliches Hörvermögen besassen, ja dass letzteres in einzelnen Fällen nach der Entfernung des Steigbügels sogar besser wurde. Auf Grund dieser Erfahrungen wurden nun allmählich zahlreiche Steigbügelextractionen vorgenommen, und zwar wurde zunächst die Operation von Panse in Halle am 7. Mai 1892 nach vorhergehender Freilegung des Mittelohres nach Stacke in einem Falle ausgeführt (42, p. 210). Es trat keine Hörverbesserung ein; dagegen verschwand ein pulsirendes Geräusch (dauernd?)

Bald darauf wurde in Amerika in einer Reihe von Fällen der Steigbügel extrahirt. Wie ich einer Arbeit von Vulpius entnehme (48, p. 23), publicirte Jack in Boston 1892 16 Fälle von Stapedectomie mit für das Hörvermögen befriedigenden Resultaten. Nur einmal sollen die Stapesschenkel abgebrochen sein. Blake dagegen konnte bei 21 Fällen von Sclerose nur 9 mal den Steigbügel ganz entfernen; 10 mal brachen die Schenkel ab, und 2 mal war der Steigbügel gänzlich unentfernbar. Bei den meisten dieser Fälle war die Operation für das Gehör nachtheilig, nur in 3 Fällen günstig. Blake wies darauf hin, dass bei knöcherner Fixation die Verhältnisse für die Operation sehr ungünstig seien.

Im Jahre 1893 nahm Bezold eine Extraction des Steigbügels vor. Trotzdem der vestibulare Knorpelbelag und das Ligamentum annulare intact geblieben waren, trat für die nächsten Tage absolute Taubheit auf. „Dagegen stellte sich von der dritten Woche ab wieder ein Rest von Hörvermögen ein, welcher allerdings weit hinter dem ursprünglich vorhandenen zurückblieb“ (49).

1896 publicirte Vulpius in seiner bereits erwähnten Arbeit (48) 4 Fälle von Steigbügelextraction. In dem einen dieser Fälle, bei dem es sich wahrscheinlich um knöcherne Fixation handelte, brachte Vulpius nur das Stapesköpfchen mit einem Theil der Schenkel heraus, während in den übrigen Fällen, bei denen es sich aber offenbar nicht um knöcherne Fixation handelte, die Operation gelang und nach derselben bedeutende Hörverbesserung eintrat.

Im gleichen Jahre veröffentlichte Grunert drei weitere in der Schwartze'schen Klinik operirte Fälle von knöcherner Stapesfixation (50). Im einen Fall blieb ein Theil der Stapesplatte sitzen. „Effect quoad functionem = 0, quoad tinnitum mässig“. Im zweiten Fall fand

sich an Stelle des Stapes eine das Foramen ovale ausfüllende Knochenmasse. Es wurden nur Hammer und Ambos entfernt. „Effect quoad functionem et tinnitum = 0“. Beim dritten Fall wurde der Steigbügel dislocirt. „Wochenlang bestehender Schwindel, der vor der Operation nicht vorhanden war. „Effect quoad functionem et tinnitum = 0“.

Wie wir aus den citirten Operationsfällen ersehen, sind die Resultate der Operation keine günstigen. In allen Fällen, welche in der Schwartze'schen Klinik operirt wurden, trat keine Besserung ein, während bei dem von Bezold und den meisten von Blake operirten Fällen der Erfolg für das Gehör geradezu ein ungünstiger war. Was die Fälle Jack's betrifft, so tadelt Grunert scharf die laxe Indicationsstellung dieses Autors, der sogar bei einer taubstummen Person die Stapedectomie ausführte, und bemerkt weiter, dass man bei den meisten Fällen Jack's nicht einmal erkennen könne, ob Stapesfixation vorhanden war und dass Jack's Hörprüfungsangaben anfechtbar seien.

Trotz der bisherigen ungünstigen Resultate glaubt Grunert, dass man berechtigt sei, weitere Operationsversuche zu machen, „weil die Prognose des Leidens ohne Operation eine hoffnungslose ist, die Operation aber als ultimum refugium doch die Möglichkeit, eine Hörverbesserung zu erzielen, noch darbietet“. Dagegen ruft Grunert einer genaueren Indicationsstellung für die Operation. Er will vor allem jene Leiden, welche mit Veränderungen des schallpercipirenden Apparates complicirt sind, von der Operation ausgeschlossen wissen und verspricht sich nur bei ganz bestimmt beschaffenen Fällen von knöcherner Fixation Erfolg von der operativen Behandlung. In erster Linie dürfe keine „Starrheit“ des runden Fensters vorhanden sein. Was die pathologischen Veränderungen am ovalen Fenster betrifft, so unterscheidet Grunert eine „äussere Ankylose“, bei welcher die Stapesfixation durch Veränderungen auf der tympanalen Seite des ovalen Fensters bedingt ist, und eine „innere Ankylose“, wo Veränderungen vorwiegend auf der vestibularen Seite des ovalen Fensters vorhanden sind. Er ist der Ansicht, dass nur bei „äusserer Ankylose“ der Krankheitsherd genügend freigelegt werden könne, bei „innerer Ankylose“ dagegen die Operation erfolglos sei. Allerdings können wir weder die Veränderungen am runden Fenster noch die Localisation des Processes am ovalen Fenster diagnosticiren, und so hat denn die Operation in vielen Fällen nur den Charakter eines Versuches. Abgesehen davon, dass nach unseren pathologisch-anatomischen

Auseinandersetzungen eine Unterscheidung zwischen inneren und äusseren Ankylosen, soweit dies die knöcherne Fixation betrifft, nicht einmal einen theoretischen Werth haben kann, sind wir nicht in der Lage, über den Zustand des runden Fensters auch nur den geringsten Anhaltspunkt zu gewinnen. Wichtiger ist es zu wissen, wie weit sich der Krankheitsherd in der Labyrinthkapsel ausdehnt. Wir haben bei der Besprechung unserer neuen Fälle gesehen, dass es sich bei der Steigbügelsynostose um eine Knochenbildung handelt, die sich unter Umständen bis zur Schnecke erstreckt und auch die knöcherne Wandung derselben in ihren Bereich ziehen kann. In solchen Fällen ist es unmöglich, den Erkrankungsherd ganz zu entfernen. Gelingt aber die völlige Entfernung des erkrankten Knochens nicht, so sind wir nicht sicher, ob nicht von dem zurückgebliebenen erkrankten Knochen der Labyrinthkapsel aus eine weitere Neubildung von Knochengewebe stattfindet, die das ovale Fenster allmählich wieder knöchern verschliesst. Es ist zu erwarten, dass bei den operirten Fällen spätere Sectionen über die diesbezüglichen Verhältnisse Aufschluss geben werden.

Aber auch dann, wenn der Erkrankungsherd nicht so ausgedehnt ist, dürfte es in Anbetracht der anatomischen Verhältnisse schwierig sein, denselben ohne schwere Schädigung des Patienten zu entfernen; denn der in nächster Nähe des obern Fensterrahmens liegende Nervus facialis, dessen Canal, wie wir in unserem II. Falle gesehen haben, mit in die Knochenveränderung hineingezogen werden kann, sowie das sich in nächster Nähe des untern Fensterrahmens ansetzende Lig. spirale der Basalwindung dürften bei der Operation, je nachdem man am obern oder untern Fensterrand dieselbe ausführt, in keinem Falle ohne Läsion wegkommen.

Passow (51) berichtete der 6. Versammlung der deutschen otologischen Gesellschaft im Juni 1897 zu Dresden, dass er auf den Gedanken gekommen sei, die schwierige Stapesextraction durch Anlegung einer neuen Oeffnung in der Labyrinthwand, also neben resp. unter dem ovalen Fenster, zu ersetzen. Mit Hülfe eines durch einen Stahlmantel geschützten Bohrers legte er in einem Fall von Stapesankylose nach vorn und unten vom ovalen Fenster ein $1—1^1/_2$ mm weites Loch an, worauf Schwindel und Ohrgeräusche verschwanden und Flüstersprache durch den Verband auf $^1/_2$ m gehört wurde. Im weitern Verlauf wurde aber Abnahme und später nur wieder eine geringe Zunahme des Hörvermögens beobachtet. Das Ohrensausen blieb aus, Schwindel dagegen stellte sich hie und da beim Bücken wieder ein. In einem zweiten

noch nicht abgeschlossenen Falle war das Sausen zunächst verschwunden, stellte sich aber später wieder ein. Unsere Bedenken, welche wir Grunert gegenüber geäussert haben, gelten natürlich auch für den Passow'schen Vorschlag.

Nachdem wir die fast völlige Erfolglosigkeit der bisherigen operativen Behandlung gesehen haben, wollen wir uns noch kurz zur Betrachtung der medicamentösen Therapie wenden.

Von der localen Application von Medicamenten, wie der Eintreibung von Wasser- und Salmiakdämpfen, der Einspritzung von Pepsin- und Salzsäurelösungen in die Paukenhöhle muss der Natur des Krankheitsprocesses gemäss höchstens vorübergehende Reizung zu erwarten sein.

In neuerer Zeit hat man sich mehr den innerlichen Arzneimitteln zugewandt. So empfahl Politzer (40) neuerdings, wie dies bereits früher schon von Erhard und Voltolini geschehen war, den innerlichen Gebrauch von Jodkalium, 1 g pro die durch 10—15 Tage in Zwischenräumen von 2 Monaten, 4—5 mal jährlich wiederholt. Politzer beobachtete bei mehreren Fällen, wo die Hörstörung noch keinen hohen Grad erreicht hatte, bei Jodkaliumbehandlung wenigstens keine weitere Abnahme des Hörvermögens. Bei vorgeschrittener Knochenneubildung in der Labyrinthkapsel dagegen verspricht sich Politzer keinen Erfolg bei Anwendung von Jodkali. In dieser Beziehung sind an der Basler Poliklinik für Ohrenkranke keine günstigen, in vielen Fällen sogar entschieden ungünstige Erfolge zu verzeichnen.

Die Beobachtung, dass bei Myxödemkranken, welche während ihrer Krankheit eine stärkere Herabsetzuug des Hörvermögens erlitten, sich letzteres in den meisten Fällen bei Behandlung mit Schilddrüsenpräparaten wesentlich besserte, veranlasste Vulpius (48, p. 29), die Schilddrüsentherapie bei den adhäsiven Mittelohrerkrankungen zu versuchen. Nachdem er zuerst in zwei Fällen bei Injection von Schilddrüsenextract in die Paukenhöhle unbestimmte Resultate erzielt hatte, fing er an, das Mittel innerlich zu geben und zwar täglich 1—2 Dosen von 0,3 g in Tablettenform (bei Kindern die Hälfte) während 4—5 Wochen mit 2—3 mehrtägigen Pausen. Ueber die erzielten Erfolge schreibt Vulpius: „Dabei hat sich gezeigt, dass alte Sclerosen, bei denen man schon Knochenanlagerung in der Labyrinthkapsel oder knöcherne Fixation des Steigbügels voraussetzen muss, von dieser Medication nicht beeinflusst werden. Bei mässigen Sclerosen jugendlicher Individuen aber tritt in vielen Fällen — zumal bei überreich ernährten Patienten — wesentliche

Besserung ein.“ Vulpius erklärt sich diese Erfolge bei nicht vorgeschrittenen Sclerosen durch Resorption des Proliferationsgewebes, dessen Bildung in den meisten Fällen den zur Stapes-Fixation führenden Processen vorangehe.

Gestützt auf die Erfahrungen von Vulpius behandelte Brühl (52) in der Klinik Politzer's 16 an Mittelohrsclerose leidende Kranke mit Schilddrüsentabletten und erzielte in 2 Fällen ein sehr gutes, in 4 Fällen ein befriedigendes Resultat. In einem Falle soll die Hörweite während der Behandlung von $^1/_2$ auf 7 m gestiegen sein. Ueber die Indication zur Schilddrüsentherapie schreibt Brühl: „Indicirt möchte ich den Versuch einer Schilddrüsentherapie bei denjenigen Mittelohrprocessen halten, bei welchen man noch rückbildungsfähige Veränderungen annehmen kann. Bei der von Politzer beschriebenen Knochenneubildung an der Labyrinthkapsel dürfte man nur in den Anfangsstadien bei noch intactem Labyrinth einen Versuch machen.“ Sowohl Vulpius wie Brühl sind also zu dem Schlusse gelangt, dass in vorgeschrittenen Fällen, also bei bereits knöcherner Stapesfixation, die Schilddrüsentherapie keine Erfolge erziele. Dieses Resultat steht in Uebereinstimmung mit der Erfahrung, dass bei der Akromogalie, welche mit der Struma in Zusammenhang gebracht wird, die hyperostotischen Bildungen durch die Behandlung mit Schilddrüsenpräparaten unbeeinflusst bleiben. Brühl erklärt sich die von ihm und Vulpius beobachtete Wirkung auf die noch rückbildungsfähigen hyperplastischen Krankheitsprocesse im Mittelohr in der Weise, dass entweder das in den Schilddrüsenpräparaten enthaltene Jod das wirksame Agens sei, oder aber möglicherweise ein Zusammenhang zwischen Funktion der Schilddrüse resp. Ausfall derselben und dem Gehörorgan bestehe.

In der Gruber'schen Klinik hat Alt (53) die Thyreoidinbehandlung bei Mittelohraffectionen versucht und sehr befriedigende Resultate erzielt, so dass er wie Brühl die Schilddrüsentherapie sehr empfiehlt.

Politzer (53) warnt vor all zu grossen Hoffnungen auf die neue Therapie und bemerkt, dass erst längere Beobachtung der Kranken zeigen werde, ob die in einzelnen Fällen erzielte Besserung eine dauernde sei.

Neuestens publicirte auch Eitelberg (54) Beobachtungen über die Schilddrüsentherapie bei Mittelohrsclerose. Er verfügt über 8 Fälle, bei denen die üblichen Behandlungsmethoden alle ohne Erfolg angewandt worden waren. Eitelberg wandte ausschliesslich die englischen Tab-

letten an und liess täglich nur eine nehmen. Er beobachtete die Fälle während mehrerer Monate nnd sah in 3 Fällen relativ dauernde, in einem Fall vorübergehende Besserung. Allerdings verhehlt sich Eitelberg nicht, dass für ein abschliessendes Urtheil eine Beobachtungszeit von einigen Monaten zu kurz ist.

Den von Vulpius, Brühl, Alt und Eitelberg erzielten Erfolgen gegenüber ist zu bemerken, dass Siebenmann (55) schon unmittelbar nach Einführung der Schilddrüsenpräparate in die Therapie bei einer grösseren Zahl von Fällen diese Präparate anwandte, dass aber sowohl diese Versuchsreihe wie eine andere, bei welcher vom nämlichen Autor Phosphor (in Kassowitz'scher Emulsion $^{0,01}/_{100}$, tgl. 1—2 Essl.) Monate lang verabreicht wurde, bis jetzt ein vollständig negatives Resultat ergaben.

Jüngst hat auch Bruck (56) vollständig negative Resultate bei der Behandlung chronischer Schwerhörigkeit mit Schilddrüsenpräparaten veröffentlicht. Er fasst seine an 40 Fällen gemachten Erfahrungen zusammen in dem Satze: „Ich habe von der Anwendung der Schilddrüsentherapie bei der chronischen Schwerhörigkeit, gleichviel, welcher Art sie war und wie lange sie bestand, in keinem einzigen Falle einen positiven Erfolg gesehen.“ Bruck bemerkt, dass geringfügige Hörverbesserungen von Witterungseinflüssen, von der Intensität vorhandener subjectiver Geräusche und von dem Grad der Aufmerksamkeit des Patienten abhängig sein können und warnt davor, jede geringe Besserung der Hörweite mit der Therapie in Zusammenhang zu bringen.

Fassen wir die bisherigen Behandlungsmethoden und deren Resultate zusammen, so kommen wir zu dem Schlusse, dass die Therapie bei knöcherner Stapesfixation machtlos ist. Diese Machtlosigkeit der Therapie hat ihren Grund in den oben besprochenen pathologisch-anatomischen Verhältnissen.

Was die

VIII. Prognose

des Leidens betrifft, so ist sie, entsprechend dem progressiven Character des Krankheitsprocesses und der Machtlosigkeit der Therapie, quoad functionem im Allgemeinen ungünstig zu stellen. Entsprechend der Thatsache, dass die der knöchernen Stapesankylose zu Grunde liegenden Processe lange Zeit hindurch stationär bleiben können, darf indessen die Prognose nicht in jedem Falle absolut ungünstig gestellt werden.

Am Ungünstigsten stellen sich nach unserer Erfahrung jene Fälle, bei denen hereditäre ungünstige Verhältnisse mitspielen. Auf die üble prognostische Bedeutung einer umschriebenen Hyperämie der Paukenhöhlenauskleidung ist bereits anderorts hingewiesen.

Am Schlusse meiner Arbeit angelangt, gereicht es mir zur angenehmen Pflicht, meinem verehrten Lehrer, Herrn Prof. Siebenmann, herzlichen Dank auszusprechen sowohl für die gütige Ueberlassung der Präparate und eines Theiles der Abbildungen, als auch für die freundliche Unterstützung, die er mir bei der Ausführung der Arbeit hat zu Theil werden lassen.

Ebenso spreche ich Herrn Dr. Hanau meinen verbindlichsten Dank aus für seine bereitwillige Hülfe und Belehrung.

Literatur-Verzeichniss.

1. Valsalva, Tractatus de aure humana, 1742, Cap. II. X., p. 22.
2. Morgagni, De sedibus et causis morborum, 1767, Lib. I. epist. XIV. 11.
3. Meckel, Ph. F., Inaugural-Dissertation. Halle 1777.
4. Wildberg, Versuch einer anatomisch-physiologisch-pathologischen Abhandlung über die Gehörwerkzeuge des Menschen, 1795, p. 304.
5. Beck, Die Krankheiten des Gehörorganes, 1827, p. 115, § 89.
6. Kramer, Die Erkenntniss und Heilung der Ohrenkrankheiten, 1849, p. 726.
7. Kramer, Die Erkenntniss und Heilung der Ohrenkrankheiten, 1836, p. 333.
8. Hyrtl, Vergleichend-anatomische Untersuchungen über das innere Gehörorgan des Menschen und der Säugethiere, pp. 58, 59 u. 81.
9. Toynbee, Pathological researches into the diseases of the ear. Medico-chirurgical transactions, Bd. 32, 1849, p. 69 u. Bd. 38, 1855, p. 1.
10. Kramer, Ueber pathologisch-anatomische Untersuchungen des Gehörorganes. Deutsche Klinik 1857, p. 223.
11. Erhard, Berichtigung. Deutsche Klinik 1858, p. 210.
12. Erhard, Ueber Ankylose des Steigbügels. Referat. Deutsche Klinik 1857, p. 402.
13. Erhard, Ueber die Diagnose der Schwerhörigkeit. Referat. Deutsche Klinik 1857, p. 311.
14. Erhard, Ueber Ankylose des Steigbügels als Ursache der Schwerhörigkeit. Prager Vierteljahrsschrift für die prakt. Heilkunde 1858, I. p. 148.
15. Kramer, Toynbee u. Erhard. Deutsche Klinik 1858, p. 105.
16. Voltolini, Zur Function des Steigbügels und dessen Ankylose in der Fenestra ovalis. Deutsche Klinik 1859, pp. 339, 346, 356.
17. Müller, Johannes, Handbuch der Physiologie. Bd. II, pag. 442.

18. Tröltsch, Anatomische Beiträge zur Ohrenheilkunde. Virch. Arch Bd. 17, p. 27 u. ff.
19. Voltolini, Sectionen von Schwerhörigen. Virch. Arch. Bd. 22, p. 110 u. ff.
20. Politzer, Beschreibung eines Falles von doppelseitiger knöcherner Steigbügelankylose. Allg. Wiener med. Zeitung 1862 No. 24 u. 27.
21. Lucae, Anatomisch-physiologische Beiträge zur Ohrenheilkunde. Virch. Arch. Bd. 29, Fall 6 u. 7, p. 77 u. ff.
22. Voltolini, Sectionsergebnisse bei Schwerhörigen u. Taubstummen, vierte Reihe, Fall 10, Virch. Arch. Bd. 31, p. 213.
23. Lucae, Ankylose des Steigbügels durch Hyperostose am Promontorium u. ovalen Fenster. Arch. f. Ohrenheilk., Bd. 2, p. 84.
24. Moos, Zwei Fälle von Hyperostose des Felsenbeins mit doppelseitiger Ankylose des Steigbügels. Arch. f. Ohrenheilk., Bd. 2, p. 190.
25. Schwartze, Beiträge zur pathologischen Anatomie des Ohres, VIII. Arch. f. Ohrenheilk., Bd. 2, p. 289.
26. Bertuch, Wilhelm, Ueber Rigidität u. Synostose der Steigbügelvorhofverbindung. Dissertation. Halle 1868.
27. Schwartze, Beiträge zur Pathologie und pathologischen Anatomie des Ohres, Fall VIII u. IX. Arch. f. Ohrenheilk., Bd. 4, p. 250 u. 251.
28. Schwartze, Zur Pathologie der Synostose des Steigbügels. Arch. f. Ohrenheilk., Bd. 5, p. 257.
29. Tröltsch, Anatomische Beiträge zur Ohrenheilkunde. Arch. f. Ohrenheilk., Bd. 6, p. 72, Fall XXVI.
30. Weber-Liel, Zur Function der Membran des runden Fensters. Monatsschrift f. Ohrenheilk. 1876, p. 9.
31. Magnus, Ueber Verlauf und Sectionsbefund eines Falles von hochgradiger und eigenthümlicher Gehörstörung. Arch. f. Ohrenheilk., Bd. 11, p. 244.
32. Magnus, Ein Fall von partieller Lähmung des Corti'schen Organes. Arch. f. Ohrenheilk., Bd. 2, p. 268.
33. Voltolini, Monatsschr. f. Ohrenheilk. 1876, p. 150.
34. Kirchner, Ueber Ankylose des Steigbügels als Folge einer Verletzung. Arch. f. Ohrenheilk., Bd. 20, p. 289. Ref.
35. Bezold, Ueber die functionelle Prüfung des menschlischen Gehörorgans. Gesammelte Abhandlungen u. Vorträge, II. p. 45.
36. Katz, Ueber knöcherne Ankylosis des Steigbügels. Deutsche med. Wochenschrift 1890, No. 40, p. 889.
37. Habermann, Pathologische Anatomie des Ohres. Schwartze's Handbuch der Ohrenheilkunde I, p. 250.
38. Bezold u. Scheibe, Ein Fall von Stapesankylose und ein Fall von nervöser Schwerhörigkeit mit den zugehörigen Sectionsbefunden und der manometrischen Untersuchung. Zeitschr. f. Ohrenheilk., Bd. 24, p. 267.
39. Politzer, Neue anatomische Befunde bei Schwerhörigen. Referat. Wiener medicin. Presse 1894, No. 23, p. 902.
40. Politzer, Ueber primäre Erkrankung der knöchernen Labyrinthkapsel. Zeitschr. f. Ohrenheilk. Bd. 25, p. 309.

41. Bezold, Ein weiterer im Leben diagnosticirter Fall von doppelseitiger Steigbügelankylose mit Sectionsbefund, manometrischer u. histologischer Untersuchung. Zeitschr. f. Ohrenheilk., Bd. 26.
42. Panse, Die Schwerhörigkeit durch Starrheit der Paukenfenster. 1897.
43. Toynbee, Die Krankheiten des Ohres, übersetzt von Moos. 1863.
44. Bertschinger, Ueber das Vorkommen und die Bedeutung der von Recklinghausen'schen Gitterfiguren. Zürich. Dissert. 1897.
45. Bezold, Ueberschau über den gegenwärtigen Stand der Ohrenheilkunde.
46. Zwaardemaker, Ein Initialsymptom der Sclerose. Zeitschr. f. Ohrenheilk., Bd. 28, p. 119.
47. Kessel, Ueber die Durchschneidung des Steigbügelmuskels beim Menschen und über die Extraction des Steigbügels resp. der Columella bei Thieren. Arch. f. Ohrenheilk., Bd. 11, p. 199.
48. Vulpius, Ueber Behandlungsmethoden bei adhäsiven Mittelohrprocessen. Arch. f. Ohrenheilk., Bd. 41, p. 8.
49. Bezold, Eine Entfernung des Steigbügels. Zeitschr. f. Ohrenheilk., Bd. 24.
50. Grunert, Was können wir von der operativen Entfernung des Steigbügels bei Steigbügelvorhofankylose zum Zweck der Hörverbesserung erhoffen? Arch. für Ohrenheilk., Bd. 41 p. 294.
51. Passow, Bericht über d. 6. Vers. d. deutsch. otolog. Gesellsch. 1897 zu Dresden. Arch. f. Ohrenheilk., Bd. 43, p. 192.
52. Brühl, Ueber Thyreoidinbehandlung bei adhäsiven Mittelohrprocessen. Monatsschr. f. Ohrenheilk., 1897, No. 1.
53. Alt, Verhandl. der österr. otolog. Gesellsch. Monatsschr. f. Ohrenheilk. 1896, No. 12.
54. Eitelberg, Zur Behandlung der Mittelohrsclerose mit Thyreoidintabletten. Arch. f. Ohrenheilk., Bd. 43, p. 1.
55. Scheibe, Referat über Brühl's Thyreoidinbehandlung. Münch. med. Wochenschr., 1897, No. 18, p. 486.
56. Bruck, Zur Thyreoidinbehandlung der chronischen Schwerhörigkeit. Zeitschr. f. Ohrenheilk., Bd. 32, p. 72.

Fall I.

Labyrinthwand von der innern Seite her betrachtet (linke Seite) Stapesplatte ankylosirt.

Rand des ovalen Fensters von einem Knochenwall umgeben, welcher hinten unten vom Sägeschnitt getroffen worden ist. Letzterer halbirt auch das runde Fenster.



VERLAG VON J. F. BERGMANN, WIESBADEN.

Fall I. Horizontalschnitt durch das rechte Labyrinth in der Höhe der Stapesschenkel und des obern Umfangs der Schneckenspindel.

Die neugebildete osteoide spongiöse Substanz umgiebt das häutige Labyrinth in der ganzen Ausdehnung der „Labyrinthwand", zum Theil auch medianwärts und hinten; sie ist in der Zeichnung dunkel gehalten mit Ausnahme der obern Wand der Cupula, wo die Erkrankung offenbar jüngern Datums ist. In der Spindel sind die grossen perivasculären und perineuralen Räume zum grössten Theil verschwunden oder hochgradig eingeengt.

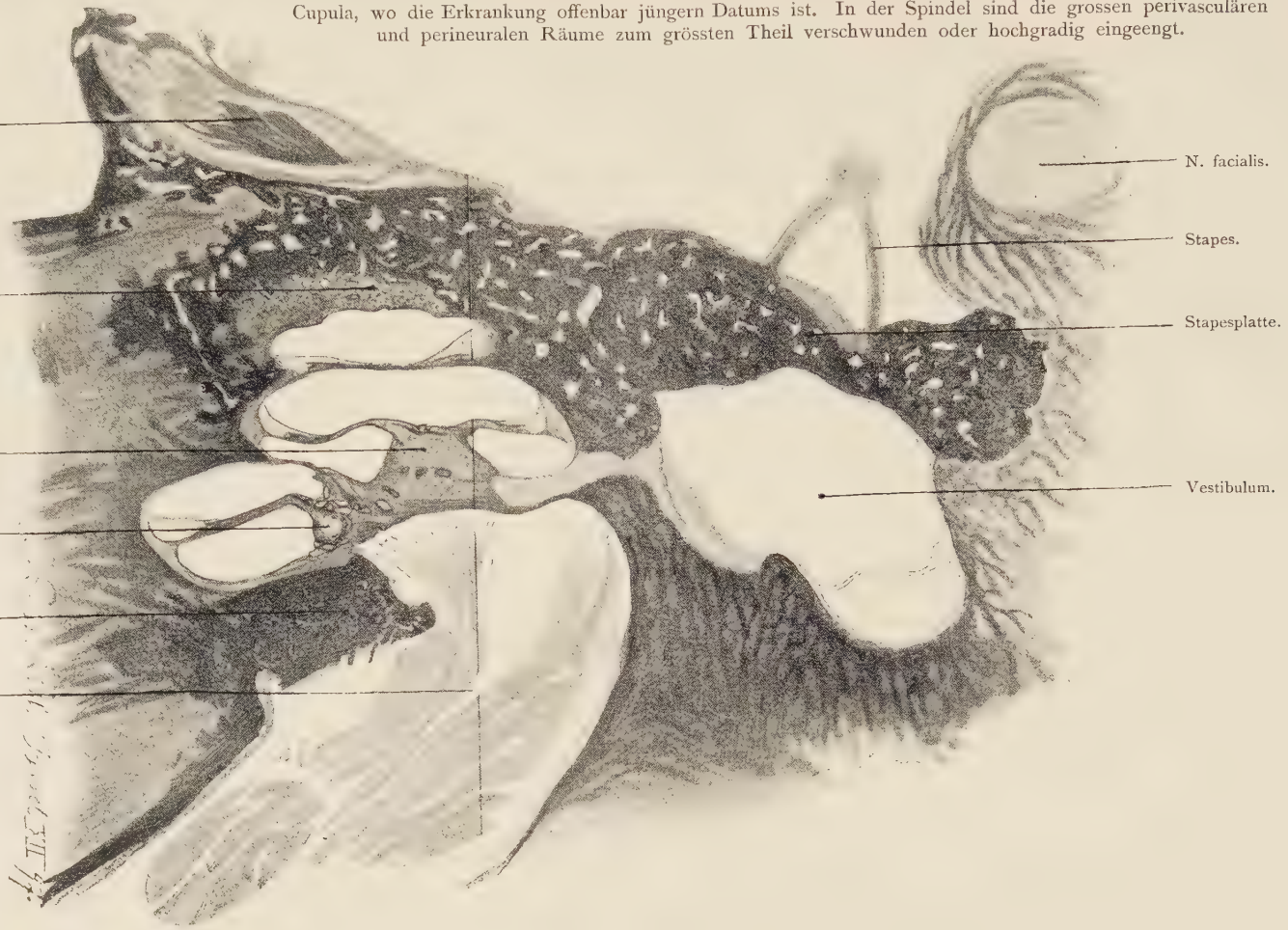

Fall II. Verticalschnitt des Labyrinthes durch die beiden Fenster bei schwacher Vergrösserung.

Leitz Obj. 3, Ocul. 0.) Der obere ist bis auf den Facialis hinein spongiosificirt, auf der Paukenhöhlenseite mit Exostosen besetzt, auf der Labyrinthseite flach vorgewölbt. Der verdickte Stapes ist mit dem obern Fensterrand verwachsen, unten aber frei.

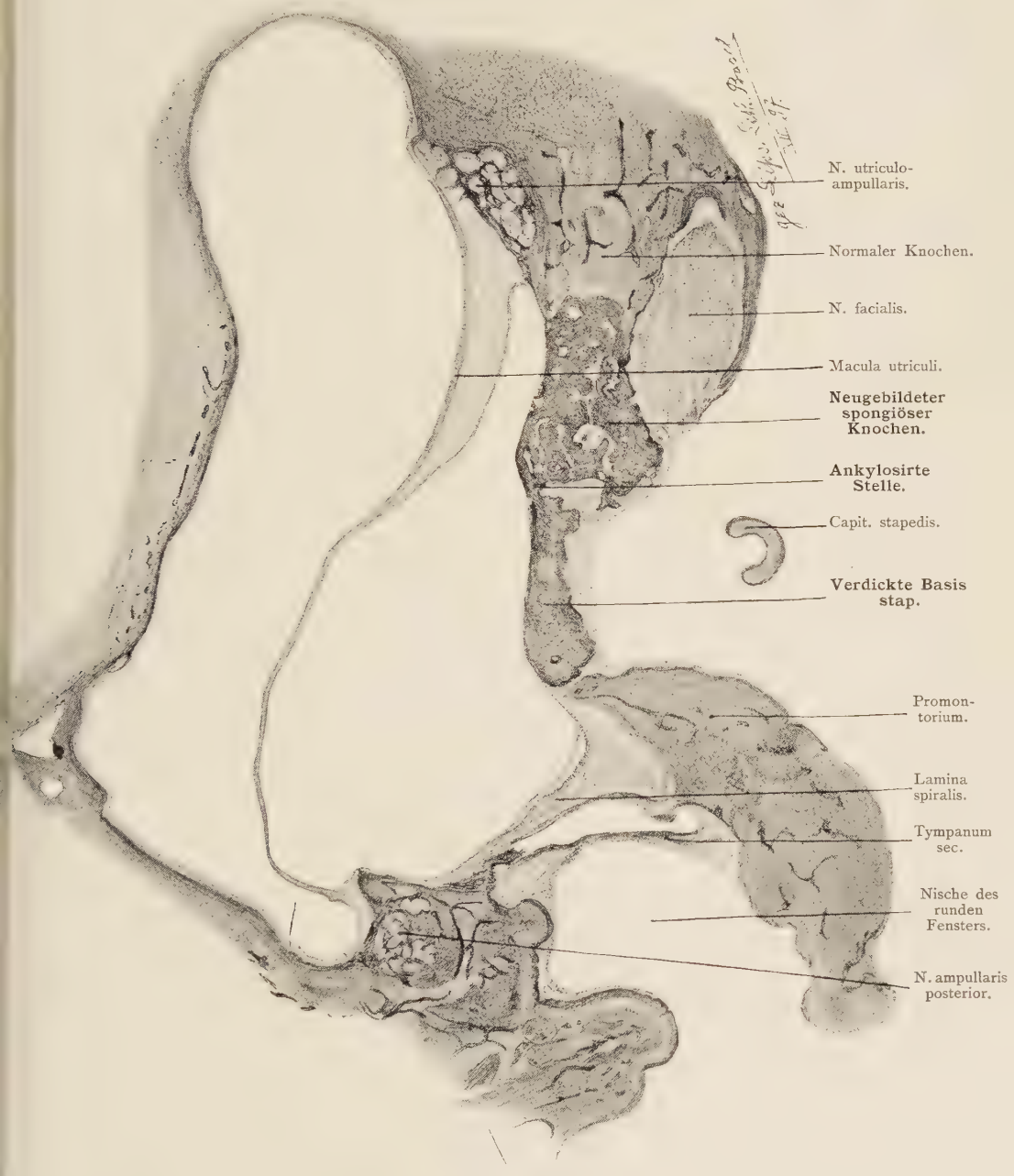

VERLAG VON J. F. BERGMANN, WIESBADEN.

Fall II.

Gränzpartie des gesunden und kranken Knochens bei starker Vergr.

(Leitz Obj. 7, Ocular 0.)

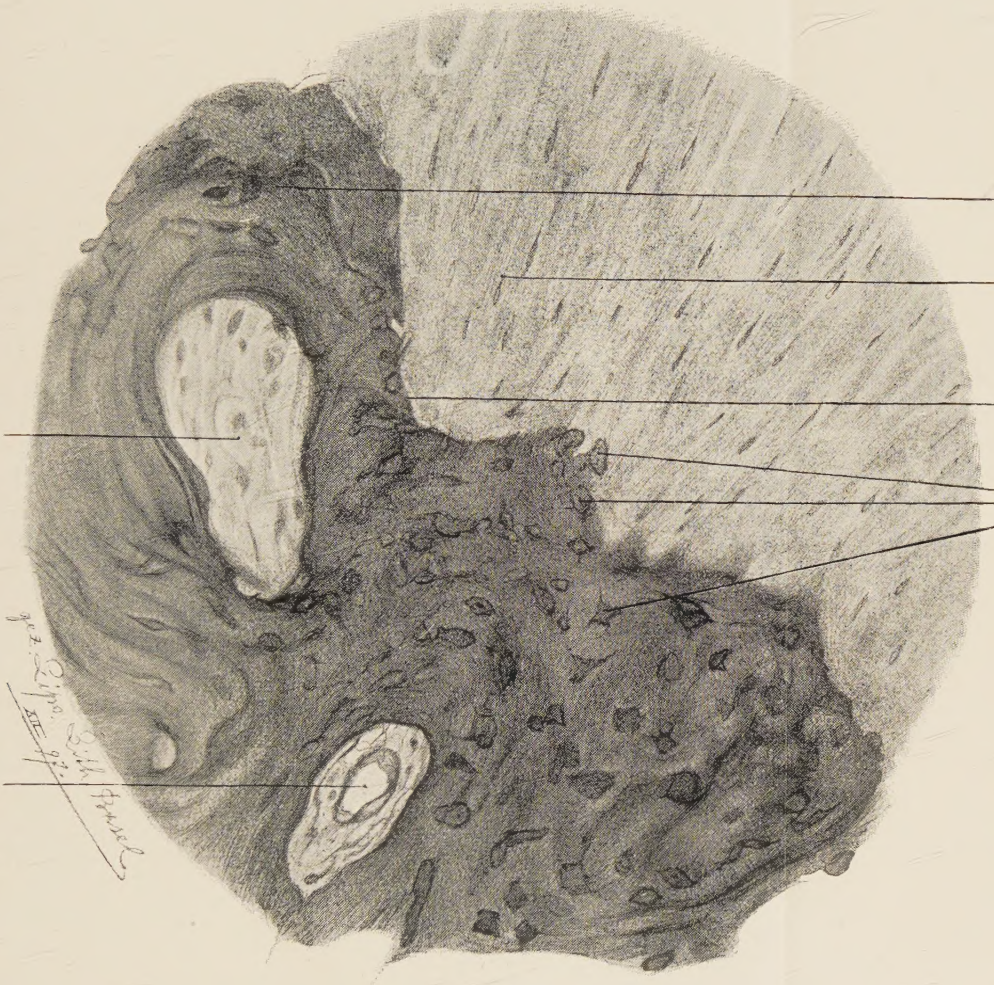

Pathologisch veränderter Knochen.

Normale Compacta.

Scharfe Gränzlinie des erkrankten Gebietes.

Junge, unverhältnissmässig grosse Knochenkörperchen im erkrankten Gebiet.

Durchschnitt durch einen neugebildeten, gefässlosen, mit bindegewebs-ähnlichen locker gefüllten spongiösen Raum.

Spongiöser neugebildeter Raum. Im Centrum ein schräg durchschnittenes Gefäss.

VERLAG VON J. F. BERGMANN, WIESBADEN.

Verlag von J. F. BERGMANN in Wiesbaden.

Atlas

der

Histopathologie der Nase, der Mundrachenhöhle und des Kehlkopfes.

Enthaltend 77 Figuren auf 40 Tafeln in Farbendruck und 8 Zeichnungen.

Bearbeitet von

Dr. Otto Seifert,
Privatdocent in Würzburg.

und

Dr. Max Kahn,
Specialarzt in Würzburg.

In Mappe. Preis: M. 27.—

. . . . . Die Bilder sind colorirt, durchweg ausserordentlich klar und übersichtlich, naturtreu und prachtvoll gezeichnet und mit erklärendem Text versehen. Man kommt in Verlegenheit, wenn man sagen soll, welches dieser Bilder am besten gelungen ist. — Alle lassen nichts zu wünschen übrig . . . . .

Es unterliegt keinem Zweifel, dass dieses Werk eine allseitige, wohlverdiente Beachtung finden wird. Dasselbe ist und bleibt für den Laryngologen ein geradezu unentbehrlicher Berather, für den Forscher auf dem Gebiete der pathologischen Anatomie ein erwünschtes Hilfsmittel zur raschen Orientirung und für den praktischen Arzt eine willkommene Stütze für seine Studien und für die Controlle seiner operativen Thätigkeit. — Die Austattung ist eine prachtvolle und der Preis (27 Mk.) muss im Verhältniss zu dem, was das Werk bietet und wie es ausgestattet ist, als ein sehr mässiger bezeichnet werden. *Deutsche med. Wochenschrift.*

. . . . . Auf den vierzig Tafeln, von welchen jeder ein erläuternder Text beigegeben ist, werden wir durch 79 Abbildungen gründlich über das ganze Gebiet der Nasen-, Mund-, Rachen- und Kehlkopfkrankheiten belehrt. Die Abbildungen selbst sind nicht etwa schematischer Natur, sondern grösstentheils naturgetreuest wiedergegebene Originale. Man muss beim Anblick den rastlosen Fleiss der Herausgeber bewundern . . . . .

. . . . . Und so möge das vortreffliche Werk, dessen Preis im Verhältniss zu dem, was es bietet, ein sehr mässiger genannt werden muss, in keiner Bibliothek fehlen, möge es, wie die Verfasser sagen, dem Anfänger zur Belehrung, dem Geübteren zur Controle seiner operativen Thätigkeit dienen. *Münchener med. Wochenschrift.*

. . . . . Ein zusammenfassendes Werk über die Histopathologie der Nase, der Mundrachenhöhle und des Kehlkopfes hat bisher gefehlt. Daher haben Seifert und Kahn, die bekanntlich zu den berufensten Vertretern ihres Specialfaches zählen, sich die dankenswerthe Aufgabe gestellt, diese Lücke auszufüllen. Was sie ausführen wollten, ist ihnen gelungen. Sie haben ihre Aufgabe mit meisterhaftem Geschicke gelöst. Die nach selbst angefertigten mikroskopischen Präparaten gezeichneten Abbildungen sind vorzüglich gelungen und künstlerich ausgeführt.
Therapeutische Monatshefte.

. . . . . Der Atlas entspricht in der That einem tief gefühlten Bedürfnisse. Die Abbildungen sind fast alle äusserst wohlgelungen, klar und instruktiv; der Farbendruck ist schön und dem Auge wohlthuend . . . . .

. . . . . Auf Einzelheiten an dieser Stelle einzugehen, ist natürlich nicht möglich, doch können wir unser Urtheil getrost dahin zusammenfassen, dass der Atlas nicht allein für den Specialarzt, sondern auch für jeden Praktiker eine werthvolle Bereicherung seines Bücherschatzes darstellt.
Deutsche Medizinal-Zeitung.

Soeben erschien:

Die infectiös-eiterigen Erkrankungen

des

Gehirns und Rückenmarks,

Meningitis, Hirnabscess,
Infectiöse Sinusthrombose

von

William Macewen, M. D.

Autorisirte deutsche Ausgabe von

Dr. Paul Rudloff,
Ohrenarzt in Wiesbaden.

Mit zahlreichen Abbildungen. — Preis: M. 16.—.

Auszug aus dem Inhaltsverzeichniss:

Kapitel I. **Chirurgische Anatomie. — Das Schläfenbein.** — Kap. II. **Pathologie des Hirnabscesses und der Meningitis.** — Kap. III. **Symptome des Hirnabscesses.** — Kap. IV. **Thrombose der intracraniellen Blutleiter.** — Kap. V. **Behandlung.** — Kap. VI. **Resultate.**

Dieses vortreffliche Buch habe ich schon nach dem Erscheinen des englischen Originals in der »Zeitschrift für Ohrenheilkunde«, Bd. XXVI, S. 89—93, eingehend besprochen. Ohne nochmals auf seinen reichen Inhalt zurückzukommen, möchte ich von Neuem hervorheben, dass es vorzugsweise die reichen eigenen Erfahrungen und Anschauungen des Verfassers enthält. Es ist ein durch und durch eigenartiges Werk, dessen Lectüre immer anregend und belehrend bleiben wird, wenn auch bei den raschen Fortschritten auf dem Gebiete der Ohr- und Hirnchirurgie Manches, was das Buch enthält, überholt ist. — Die Uebersetzung ist ganz vortrefflich, wörtlich genau und dabei angenehm und fliessend zu lesen.

Erfreulich ist die Beifügung eines Sach- und Autoren-Registers, das dem Originale fehlt. Dass der Verlag das Buch vortrefflich ausgestattet hat, soll nicht verschwiegen werden.

Prof. Dr. O. Körner (Rostock).

Gehirndurchschnitte

zur

Erläuterung des Faserverlaufes.

XXXIII chromolithographische Tafeln mit ebensovielen Erklärungstafeln und einem kurzen Text

herausgegeben von

Dr. med. Eberhard Nebelthau,
Privatdozent und Oberarzt an der medizinischen Universitätsklinik zu Marburg.

4°. Preis M. 54.—

Ueber primäre Erkrankung

der

Knöchernen Labyrinthkapsel

von

Professor Dr. Adam Politzer in Wien.

Preis M. *1.—.*

Druck von Carl Ritter in Wiesbaden.